



**ТРАВМАТОЛОГИЯ
И
ОРТОПЕДИЯ**

Саратов 2011 г.

УДК 616-001:616-089.23(075.8)
ББК 54.58.я 73
Т65

В настоящем учебном пособии «Травматология и ортопедия» на современном уровне изложены основные материалы по курсу травматологии и ортопедии в соответствии с тематическим планом и рабочей программой.

Материал учебного пособия изложен доступным языком, хорошо иллюстрирован, содержит контрольные вопросы, список литературы для самостоятельной подготовки к занятиям.

Предназначено для студентов лечебного факультета медицинских ВУЗов.

Авторский коллектив: проф. И.А. Норкин, Н.Х. Бахтеева., В.А. Митрофанов, доц. А.В. Зарецков, В.В. Зарецков, асс. Ю.А. Барабаш, В.Н. Белоногов, В.Б. Богатов, Д.А. Марков, М.С. Эдиев.

Рецензенты:

Зав. кафедрой травматологии, ортопедии и военно-экстремальной медицины медицинского института ГОУ ВПО «Пензенский государственный университет», доктор мед. наук, профессор А.И.Кислов

Зав. кафедрой травматологии, ортопедии и военно-полевой хирургии Волгоградского государственного медицинского университета, доктор мед. наук, профессор Д.А. Маланин

Текст изложен в авторской редакции.

Рекомендовано Учебно-методическим объединением по медицинскому и фармацевтическому образованию вузов России в качестве учебного пособия для студентов лечебного факультета.

© Авторский коллектив, 2011
© Саратовский государственный
медицинский университет, 2011

ОБСЛЕДОВАНИЕ БОЛЬНЫХ С ОРТОПЕДО- ТРАВМАТОЛОГИЧЕСКОЙ ПАТОЛОГИЕЙ. МЕТОДИКА ОФОРМЛЕНИЯ УЧЕБНОЙ ИСТОРИИ БОЛЕЗНИ

При обследовании больных ортопедотравматологического профиля необходимо придерживаться определенного алгоритма действий, который позволяет с наименьшими затратами и максимальной полнотой сформулировать диагноз, уменьшить вероятность возникновения диагностических ошибок. Кроме того, обследование больного ортопедотравматологического профиля имеет ряд особенностей по сравнению с общеклиническим изучением больного хирургического профиля. Эти особенности касаются не только специальных мануальных приемов и симптомов, используемых травматологом-ортопедом, но и самой методологии обследования. Особое значение в ней имеют обязательное использование сравнительного метода, учет причинно-следственных и временных связей, строгая анатомо-физиологическая обусловленность диагностических приемов в зависимости от локализации очага повреждения.

Клинические методы исследования включают в себя:

Жалобы больного на боли в суставе или пораженной конечности, позвоночнике, усиливающиеся при вертикальном положении тела и, особенно, после физической нагрузки (ходьбы), изменения характера боли после отдыха, распространение боли в поясничный отдел позвоночника или контрлатеральную конечность.

Анамнез заболевания: со слов больного и анализа медицинской документации необходимо выяснить:

- начало заболевания, дату уточнения диагноза, тип течения заболевания, частоту и длительность обострений, проводимое лечение и его эффективность. Если было проведено оперативное лечение, то его характер (погружной или внеочаговый остеосинтез, стабилизирующие операции на позвоночнике, артродез, остеотомия, эндопротезирование и др.), сроки временной нетрудоспособности после операции, эффективность лечения, оценку оперативного лечения (анатомическую и функциональную), эффективность медицинской реабилитации;

- возможность ходьбы и передвижения - на короткие (менее 1 км) и дальние (более 1 км) расстояния, по различным поверхностям, преодоление препятствий, бег, передвижение в пределах жилища, в пределах других зданий, вне своего дома и вне других зданий, использование технических средств, пользование пассажирским, общественным транспортом, управление личным транспортом;

- имеющиеся проблемы в самообслуживании - мытье всего тела, вытирание и сушка тела, уход за ногтями на ногах; при одевании или снятии одежды, надевании или снятии обуви;

- возможности выполнения трудовых обязанностей, работы.

Осмотр должен носить характер сравнения симметричных участков тела с учетом возраста пациента и пола. При этом производят сначала общий осмотр, исследуют область повреждения или деформации, затем остальных сегментов конечности. Данные осмотра дополняются и конкретизируются при пальпации, надавливании и перкуссии. Таким образом, выявляется местная болезненность, состояние кожных покровов, грубые расстройства чувствительности, мышечный тонус и т.д.

При осмотре определяют положение тела, его позу и положение поврежденной конечности. Различают три основных положения тела: активное, пассивное и вынужденное. В травматологической практике пассивное положение конечности может отмечаться, например, при переломах шейки бедра, когда поврежденная конечность пассивно ротирована кнаружи; при параличе малоберцового нерва - пассивное эквинусное положение стопы. Вынужденное положение может касаться всего тела или какого-либо отдельного сегмента. Оно может быть вызвано, например, болевым синдромом, нарушением мышечного равновесия вследствие ампутации и т.д.

Осмотр спереди (фронтальная плоскость)

Голова и лицо – отмечается асимметрия лица и черепа, фиксируется наличие отклонений средней линии головы во фронтальной и сагиттальной плоскостях (наклоны, сгибания, разгибания, повороты влево-вправо).

Грудная клетка – отмечается форма грудной клетки, особенно если имеются деформации врожденного, рахитического или сколиотического происхождения. Форма грудной клетки может быть цилиндрической, уплощенной, бочкообразной и т.д.

Определяется тип дыхания – грудное, диафрагмальное или полное.

Живот – втянут, равномерно выпуклый или выступает за уровень грудной клетки; в положении лежа – нет ли расхождения прямых мышц живота.

Положение таза – «косой», «скрученный».

Форма ног – прямые, Х-образные, О-образные.

Осмотр сбоку (сагиттальная плоскость)

Отмечается расположение всех частей тела сверху вниз – положение головы, плечевого пояса, верхних конечностей, форма грудной клетки, живота и спины, угол наклона таза, отклонение оси нижних конечностей. Физиологические изгибы позвоночника – сглажены, увеличены (уменьшен лордоз или кифоз). Необходимо отметить, имеется ли рекурвация коленей (гипермобильность). Оцениваются формы нарушений осанки в сагиттальной плоскости – сутулая, круглая, кругловогнутая, плоская или плосковогнутая спина.

Осмотр со стороны спины (фронтальная плоскость).

Положение головы – определяется степень наклона во фронтальной плоскости и поворот в горизонтальной плоскости по расположению мочек ушей.

Положение плечевого пояса – оценивается уровень надплечий, углов лопаток,

«крыловидность» лопаток, симметричность их расположения по отношению к центральной позвоночной оси.

Треугольники талии – отмечается симметричность и глубина.

Позвоночник – положение по линии остистых отростков, состояние паравerteбральных мышц (справа и слева от средней линии на 2-4 см). Отмечается уровень, длина и вершина дуги искривления. На коже могут быть выявлены пигментные (синдром Олбрайта при фиброзной остеодисплазии) или сосудистые (синдром Маффуччи при дисхондроплазии) пятна, усиленный рисунок подкожных вен, кровоизлияния, повышенная сухость кожи, локальный усиленный рост волос (пучок волос, растущий в пояснично-крестцовой области, нередко является признаком *spina bifida*).

Для измерения отклонения позвоночника во фронтальной плоскости можно использовать отвес от остистого отростка седьмого шейного позвонка. Для измерения выраженности кифозов, лордозов и треугольников талии используется линейка и угольник (либо две линейки). Для измерения уровня стояния плечевого и тазового пояса используется сантиметровая лента.

В сагиттальной плоскости выделяют пять видов нарушений осанки. При увеличении физиологических изгибов позвоночника – сутуловатость, круглая и кругловогнутая спина. При уменьшении – плоская и плосковогнутая спина.

Отклонения во фронтальной плоскости характеризуются как сколиотическая (асимметричная) осанка.

Осмотр в наклоне вперед (горизонтальная плоскость).

Необходимо объяснить больному правильную последовательность действий и проконтролировать их выполнение. Больной должен прижать подбородок к груди, медленно наклониться вперед, не сгибая ног в коленных суставах, со свободно опущенными руками и согнутом положении головы ровно до горизонтального уровня спины. Оценивается наличие, выраженность и симметричность мышечного валика и реберного выбухания. Осмотр производится не только со стороны головы, но и со стороны ягодиц. Наличие признаков асимметричности и видимого одностороннего реберного выбухания является признаком торсии (поворота) позвонков вокруг своей оси.

По результатам осмотра спереди, сбоку и сзади оценивается положение таза и форма ног.

Таз – горизонтальное положение таза определяется по передним верхним остям гребней подвздошных костей при осмотре спереди, по межягодичной складке и задним верхним остям подвздошных костей – при осмотре сзади, по углу наклона таза – при осмотре сбоку. Определяем угол наклона таза. Таз, также как и позвоночник, может деформироваться во фронтальной, сагиттальной и горизонтальной плоскостях. При деформации во фронтальной плоскости необходимо измерить уровень стояния передних верхних остей гребней подвздошных костей справа и слева – при асимметрии (выше - ниже) оценивается как «косой таз». При деформации таза в горизонтальной плоскости происходит его

скручивание, так же как торсия (поворот вокруг центральной оси) позвонков при сколиозе. Оценка данной информации идет по степени выступания вперед или отклонения назад передних верхних остей гребней подвздошных костей. Эта деформация оценивается как «скрученный» таз. При деформации таза в сагиттальной плоскости изменяется угол наклона таза – он либо увеличивается, либо уменьшается. Об угле наклона таза можно судить по поясничному лордозу – если он увеличен, то угол наклона таза также увеличен и наоборот. Для точного измерения угла наклона таза применяется гинекологический тазомер, одна бранша которого ставится на верхний край симфиза, а другая – на остистый отросток пятого поясничного позвонка. У детей школьного возраста угол наклона таза в среднем равен 45° (от 43° до 48°). При измерении гониметром Гамбурцева, когда одна бранша ставится на верхнюю заднюю ость подвздошной кости, а другая – на переднюю ость подвздошной кости, угол наклона таза у детей равен от 10° до 15° .

Нижние конечности – отмечаем форму ног (прямые, О- или Х-образные), рекурвацию в коленных суставах, варусное или вальгусное положение пяток и наличие плоскостопия. С целью предварительной оценки длины ног в положении больного лежа на спине, выполняется следующий тест. Куратор сгибает нижние конечности пациента в коленных суставах и приводит их к грудной клетке, затем устанавливает стопы на кушетку. При этом ноги остаются согнутыми в коленных суставах под углом примерно 90° . Затем плавно разгибает ноги. Все эти движения выполняются куратором, больной при этом максимально расслаблен и студенту не помогает. Длина ног оценивается по нижнему краю внутренних лодыжек. Если они находятся на разном уровне, проводится тест Даунинга, который заключается в следующем: у больного, находящегося в положении лежа на спине, укороченная конечность сгибается в коленном суставе, отводится и ротруется латерально таким образом, чтобы стопа этой конечности оказалась на уровне коленного сустава «длинной» ноги. Затем укороченная нога, скользя по гребню большеберцовой кости, выпрямляется. Все движения выполняются плавно и непрерывно. Уменьшение разницы в длине ног указывает на функциональный характер дисфункции. Данная манипуляция является первым шагом в дифференциальной диагностике, позволяющей определить анатомическую или функциональную разносторонность ног. При подозрении на анатомическое укорочение целесообразно методически грамотно выполнить рентгенограмму. Больной без обуви располагается лицом к экрану. Ноги выпрямлены, стопы на уровне тазобедренных суставов с небольшой внутренней ротацией (15°). Рентгеновский луч направляется на лонное сочленение. Снимок оценивается по методике «четырёх линий». Линии проводятся через следующие точки: 1- верхние точки подвздошных костей; 2 - *spina iliaca posterior superior*; 3 - большие вертёлы бедренных костей; 4-по нижнему краю ягодичных складок. Если все четыре линии расположены не горизонтально, но параллельно друг другу – это является признаком анатомического укорочения. Если линии не параллельны друг другу – это признак функциональных нарушений на уровне таза, крестца или физических

мышц.

При осмотре стопы следует учитывать её возрастные особенности и анатомический тип по определению длины пальцев: второй палец самый длинный (греческий тип стопы) первый палец самый длинный (египетский тип стопы) – оба типа свидетельствуют о предрасположенности к поперечному плоскостопию; промежуточный тип, при котором все пальцы одной длины.

Положение стоп оценивается во время ходьбы и в положении стоя при осмотре спереди, сзади, с внутренней стороны и со стороны подошвы. При осмотре выявляются внешние признаки деформации – плоскостопие (врожденное, рахитическое, паралитическое, травматическое, статическое), косолапость, приведенная стопа, полая стопа и др. Определяются участки омозолелости («натоптыши»), локальные лимфостазы.

При пальпации выявляются болезненные точки и зоны на тыльной и подошвенной поверхностях стопы, а также в проекции сводообразующих мышц голени (длинный сгибатель большого пальца, передняя и задняя большеберцовые мышцы и др.). Осмотр и пальпация ахиллова сухожилия даю представление о рельефности, плотности, эластичности, болезненности. При поколачивании определяются болезненные точки на тыле стопы, на подошвенной поверхности обращается внимание на область головок плюсневых костей, основание V плюсневой кости и пяточный бугор. Оценивают активные и пассивные движения в суставах стопы (ограничение, болезненность, «хруст», гипермобильность). Наиболее простыми и информативными методами исследования, кроме рентгенологического, являются подометрия и плантография.

Ощупывание является дополнением к зрительным впечатлениям, полученным при осмотре. При ощупывании обращается внимание на изменение кожной температуры, местную болезненность, состояние кожных покровов и подлежащих тканей, послеоперационных рубцов. Наиболее информативным является определение функциональных возможностей опорно-двигательной системы, которые характеризуются объемом движений в суставах, состоянием сухожильно-мышечного аппарата, компенсаторно-приспособительными реакциями.

Измерения длины и периметра окружности как здоровой, так и пораженной конечностей производят обычной сантиметровой лентой на симметричных уровнях. Опознавательными точками при измерении длины конечности и ее сегментов являются костные выступы.

Длину верхней конечности измеряют от акромиального отростка лопатки до конца третьего пальца, длину плеча - до локтевого отростка, длину предплечья - от локтевого отростка плечевой кости до шиловидного отростка локтевой кости (рис. 1).

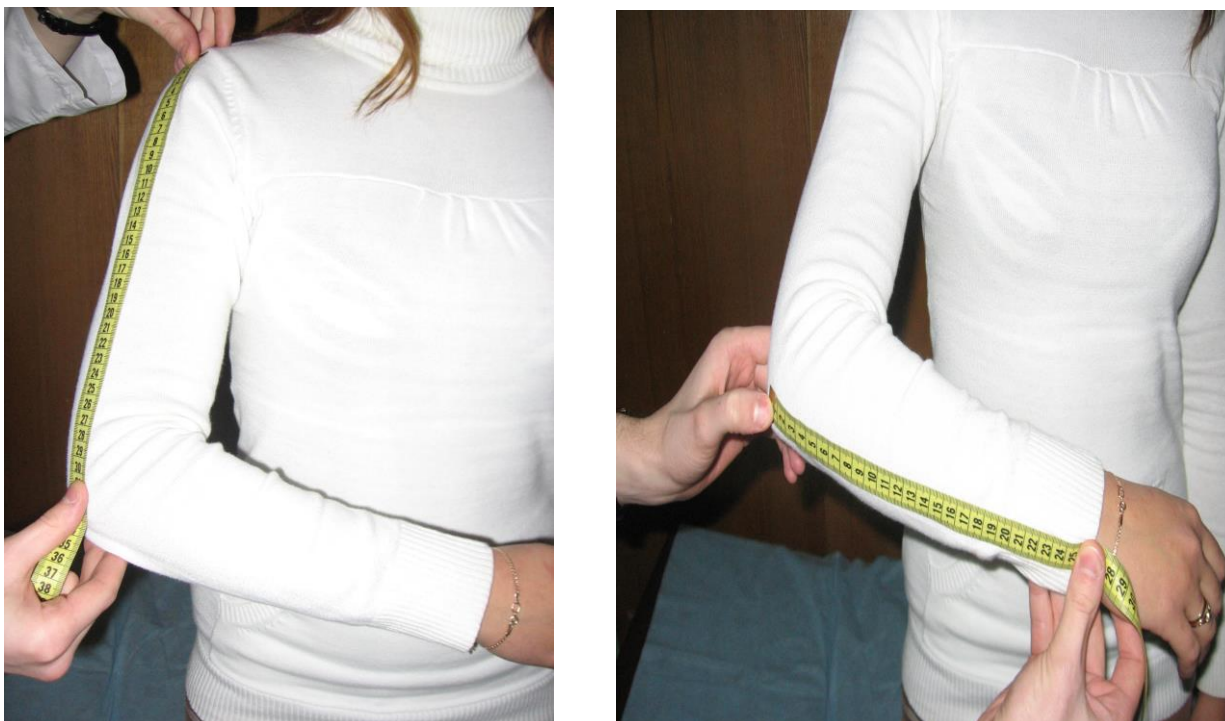

Рис. 1. Измерение длины верхней конечности по сегментам (по Г.С.Юмашеву)

Длину нижней конечности измеряют в положении лежа, при обязательном условии правильного положения тела. Правильное положение достигается на жесткой кушетке в положении лежа - верхние ости подвздошных костей должны располагаться на линии, перпендикулярной оси тела. В положении стоя это условие невыполнимо (рис. 2).

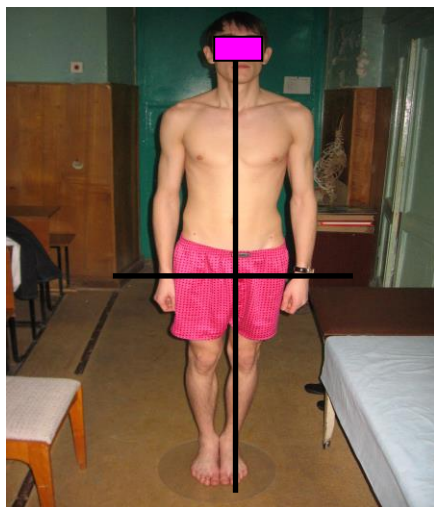


Рис. 2. В положении стоя правильного положения тела для антропометрических измерений достигнуть, не удастся, т.к. функционируют биомеханические системы, обеспечивающие осанку (привычное положение тела стоя).

Придав телу пациента правильное положение, измеряют длину всей конечности и отдельных ее сегментов. Длину конечности измеряют от передней верхней ости подвздошной кости до внутренней лодыжки; длину бедра измеряют - от большого вертела до щели коленного сустава, длину голени - от щели коленного сустава до наружной лодыжки (Рис. 3).

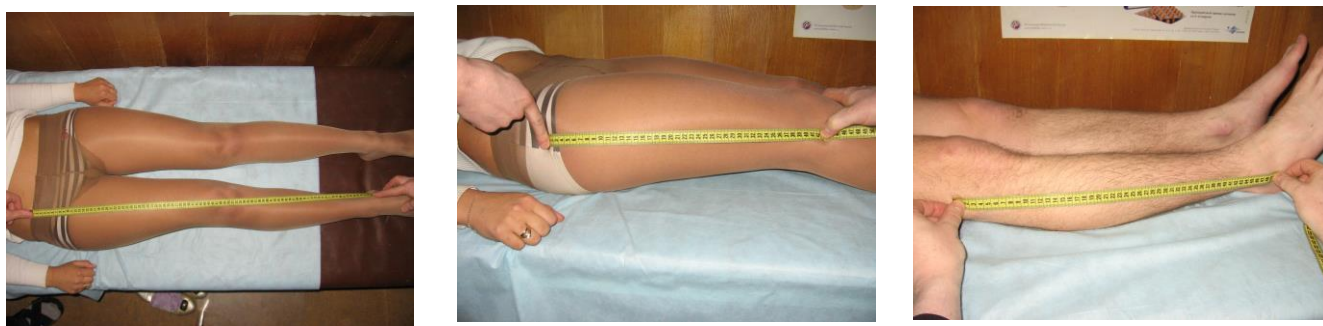

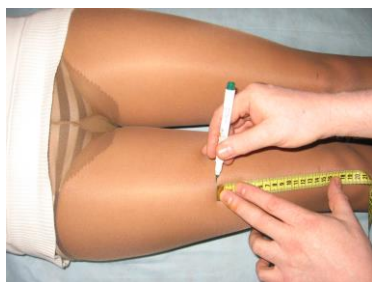
Рис. 3. Измерение длины нижней конечности и ее сегментов (по Г.С.Юмашеву)

Измерение и сравнение длины конечностей позволяет получить информацию об укорочении отдельных сегментов или конечности в целом. Например, при измерении нижних конечностей можно выявить абсолютное укорочение (при переломе со смещением) (Рис. 4а), относительное укорочение (при вывихе бедра) (Рис. 4б), кажущееся укорочение (при сгибательной контрактуре коленного сустава) (Рис. 4в).

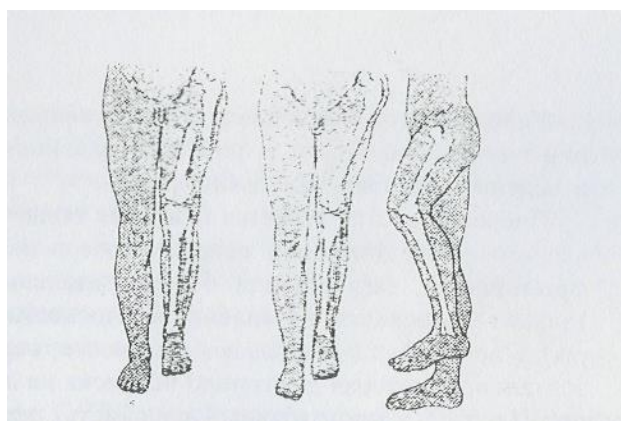
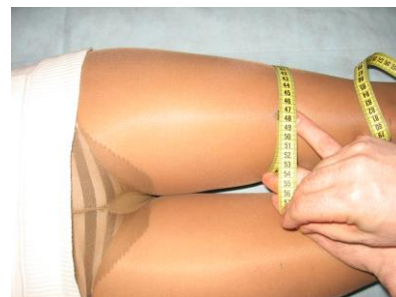
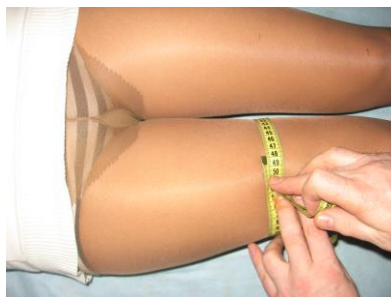Рис. 4. Виды укорочения (обозначения в тексте)

Окружность сегмента конечности измеряют на трех уровнях, обычно на уровне верхней, средней и нижней трети. Для определения степени атрофии мягких тканей измеряют соотношение окружности на тех же уровнях соответствующих сегментов контрлатеральной конечности.



Степень атрофии мышц конечности более объективно можно определить по коэффициенту атрофии K_A который определяется по формуле (В.Г.Санин, Н. Г. Никоненко. 1976) $K_A = 1 - (O_n : O_z)^2$ где: O_n - средняя длина окружности пораженной конечности или ее сегмента; O_z - средняя длина окружности здоровой конечности или её сегмента на том же уровне, что и пораженной.

При значении коэффициента K_A в пределах от 0,1 до 0,24 - атрофия считается умеренной (1 степень); при значениях K_A от 0,25 до 0,34 - выраженной (2 степень); при значениях $K_A > 0,35$, т.е. при потере объема более чем на 1/3, атрофия считается значительно выраженной (3 степень).

Этот метод определения уменьшения объема более пригоден, чем широко распространенный метод определения величины атрофии, основанный на определении длины окружности, выраженной в сантиметрах.

Определение подвижности и степени нарушения движений в суставах является обязательным элементом антропометрического исследования. В зависимости от характера и степени изменений, обусловленных патологическим процессом, эти нарушения могут характеризоваться: полным отсутствием движений (анкилоз), контрактурой (стойкое ограничение нормальной подвижности), избыточной или патологической подвижностью. Различают три вида анкилоза: костный (когда имеется полное костное сращение суставных поверхностей), фиброзный (если суставные поверхности прочно удерживаются фиброзными сращениями), внесуставной (при котором неподвижность в суставе обусловлена окостенением мягких тканей, окружающих сустав).

Контрактура - ограничение движений в суставе. По этиологическому признаку различают несколько видов контрактур: миогенные, неврогенные, десмогенные и др.

По этому признаку контрактуры можно определять только в начальных стадиях, так как довольно быстро к контрактуре любого происхождения

присоединяются различные изменения в суставе или суставной капсуле. В зависимости от движений, присущих тому или иному суставу, различают контрактуры: сгибательные, разгибательные, отводящие, приводящие, пронационные, супинационные или комбинированные. Определяющим признаком контрактуры является невозможность выполнения полной амплитуды движений, например: при сгибательной контрактуре невозможно полное разгибание в суставе при сохранении нормального сгибания; для разгибательной контрактуры, наоборот - характерно ограничение сгибания при сохранении нормального разгибания и т.д.

Для определения степени выраженности контрактуры необходимо знать нормальный объем движений в суставах. Для измерения движений используют угломер. Бранши угломера устанавливаются вдоль оси сегментов конечности, образующих сустав, а шарнир угломера располагается над суставом, таким образом, чтобы его ось совпадала с осью вращения сустава. Отсчет углов производится в градусах, от исходного положения конечности, т.е. того, в котором находится сустав при свободном вертикальном положении туловища, опущенных вниз верхних конечностях, ладонной поверхностью смотрящим вперед. Условно, угол уменьшается при сгибании, приведении и вращении внутрь конечности и, наоборот, увеличивается при разгибании отведении и при вращении кнаружи.

Плечевой сустав является наиболее подвижным суставом человеческого тела. Движения совершаются в 3-х главных плоскостях: фронтальной, сагиттальной и горизонтальной.

Горизонтальная плоскость располагается параллельно плоскости горизонта (линии опоры); сагиттальная - перпендикулярно к горизонтальной и делит тело человека на левую и правую половины; фронтальная - плоскость, перпендикулярная к горизонтальной, которая делит тело человека на переднюю и заднюю части (рис. 5).

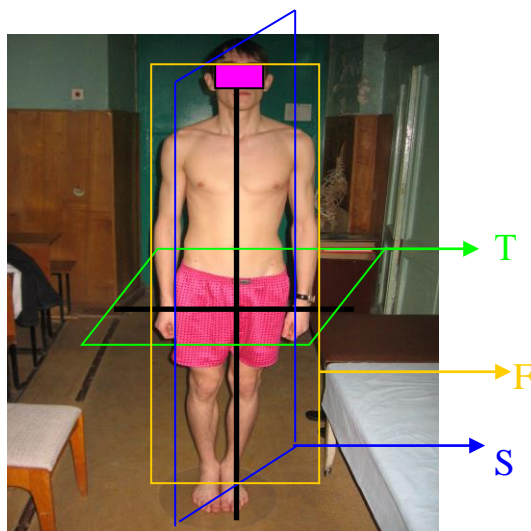


Рис. 5. Три основные плоскости при нормальном положении человеческого тела:
S - сагитальная, F - фронтальная, T - поперечная (горизонтальная) плоскости

Для плечевого сустава исходным положением считается свободное свисание руки вдоль туловища; для локтевого - полное разгибание предплечья (180°); для лучезапястного сустава исходным положением является установка кисти по оси предплечья; исходное положение для пальцев - полное разгибание (180°). При измерении пронации и супинации предплечья локтевой сустав должен быть согнут под углом 90° , а плечо прижато к туловищу.

Движения в суставах в сагитальной плоскости носят название сгибание и разгибание, во фронтальной плоскости - отведение и приведение, движения вокруг продольной оси носит название наружной и внутренней ротации. Необходимо помнить, что при измерении объема движений в суставах пораженной конечности сравнение производится, прежде всего, со здоровой конечностью, а также с нормальными (средними) данными здорового человека.

Амплитуда движений в суставах верхних конечностей определяется развитием мускулатуры, состоянием связочного аппарата и др. Анатомически допустимый размах движений в суставах достаточно велик. Следует иметь в виду, что анатомические пределы подвижности в сочленениях используются лишь в исключительных случаях. Размах движений, выполняемых здоровыми людьми в повседневной жизни, значительно меньше анатомически допустимых, в связи с чем вводится понятие о биомеханически оправданной амплитуде подвижности в суставах, что в свою очередь взаимосвязано с оптимизацией энергетических затрат.

Объем анатомически допустимых движений в плечевом суставе (при фиксированной лопатке) составляет: сгибание-разгибание – $130 - 150^\circ$; отведение - $90 - 100^\circ$; ротация - $70 - 80^\circ$. В локтевом суставе - сгибание-разгибание - $140 - 150^\circ$. В лучезапястном - пронация-супинация - $140 - 170^\circ$. В лучезапястном - сгибание-разгибание – $150-160^\circ$ и отведение-приведение - $70 - 90^\circ$

Величину отведения в плечевом суставе измеряют, установив шарнир угломера на головке плечевой кости сзади, при этом одна бранша угломера устанавливается вертикально, по длине туловища, другая - по оси конечности, при ее отведении (Рис. 6). Определение угла сгибания и разгибания в плечевом суставе производится при установке угломера в сагитальной плоскости, при этом одну браншу располагают вертикально, вдоль туловища, другую - по оси конечности (Рис. 6).



Рис. 6. Измерение амплитуды движений в суставах верхней конечности

В локтевом суставе амплитуда движения измеряется следующим образом: шарнир угломера устанавливается у суставной щели (чуть ниже наружного надмыщелка плеча), одну браншу устанавливают по оси плеча, другую - по оси предплечья (Рис. 6). В лучезапястном суставе сгибательно-разгибательные движения измеряются путем установки шарнира угломера на шиловидный отросток, при этом одну браншу располагают по лучевой поверхности вдоль оси предплечья, другую - вдоль пястной кости II пальца. Измерение амплитуды отведения и приведения кисти осуществляют в положении супинации предплечья. Угломер устанавливают на ладонной поверхности, шарнир в области лучезапястного сустава, одну браншу располагают вдоль III пальца, другую - вдоль средней линии предплечья (Рис. 6). Движения в пястно-фаланговых и межфаланговых суставах измеряются с боковой стороны пальпации, бранши угломера направляют по оси фаланг.

Анатомически допустимый размах движений в суставах нижних конечностей, также как и верхних, достаточно велик. В тазобедренном суставе амплитуда движений в сагиттальной плоскости (сгибание-разгибание) достигает 125° , во фронтальной (приведение-отведение) - $80 - 90^\circ$, амплитуда ротационных движений - 70° . В коленном суставе размах движений в сагиттальной плоскости достигает 110° . В голеностопном суставе амплитуда движений в сагиттальной и фронтальной плоскостях достигает 80° .

Исходным положением для тазобедренного и коленного считается такое, при котором сохраняется строго вертикальное или горизонтальное положение тела. Для голеностопного сустава исходным считается положение стопы под углом в 90° к оси голени.

Измерение движений в тазобедренном суставе при сгибании и разгибании производится таким образом, что шарнир угломера располагается на уровне большого вертела, одна бранша идет по оси бедра, другая - по боковой

поверхности туловища, как показано на рис. 7.

Если имеется сгибательная контрактура в тазобедренном суставе, остаточный объем движений в нем измеряется только после устранения лордоза, для чего максимально сгибают в тазобедренном и под 90° в коленном суставе другую конечность (поза Томасса). Исчезновение лордоза контролируют подкладыванием кисти врача под поясничный отдел позвоночника пациента. Разгибание в тазобедренном суставе определяют в положении лежа на животе. Для того чтобы определить приведение и отведение бедра, угломер устанавливают во фронтальной плоскости, при этом одну браншу располагают параллельно линии, соединяющей передне-верхние ости подвздошных костей, другую - по передней поверхности бедра (по оси конечности), а шарнир угломера - по середине паховой складки (Рис. 8).

Рис. 7. Измерение подвижности в тазобедренном суставе

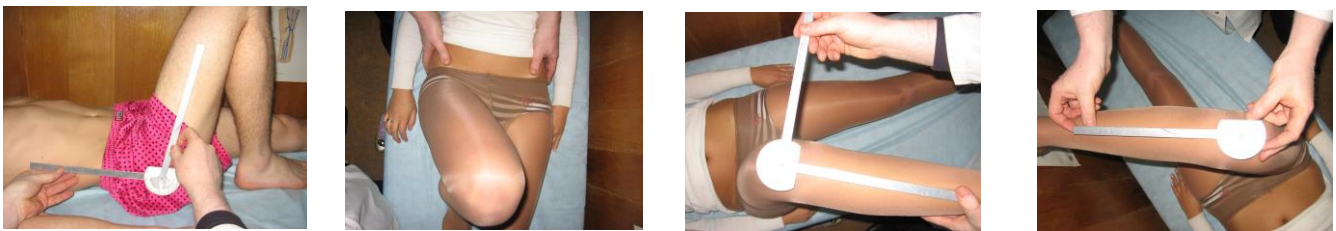
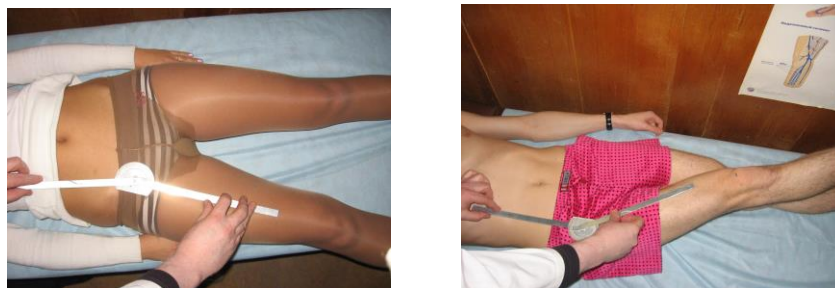
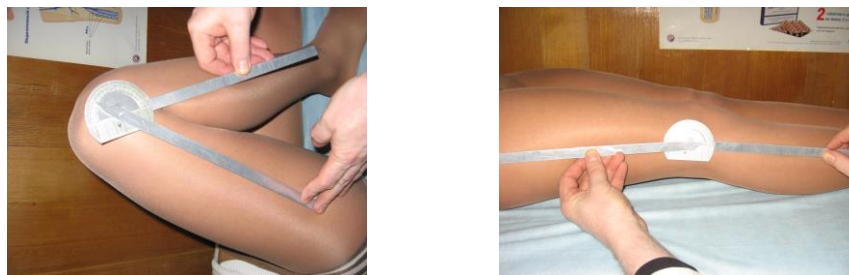Рис. 8. Измерение величины отведения и приведения бедра



Движения в коленном суставе измеряют, расположив шарнир угломера в области проекции суставной щели на боковой (наружной) поверхности конечности, при этом одна бранша идет вдоль голени, другая - по оси бедра (Рис.9).

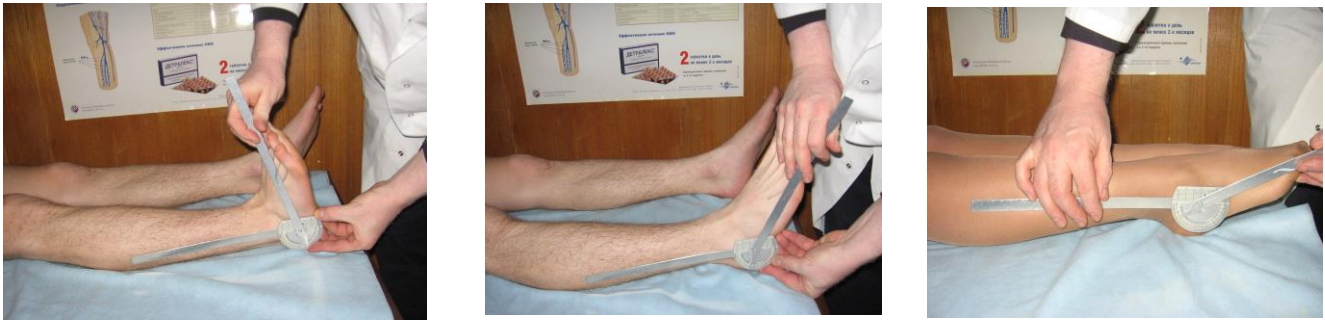Рис. 9. Измерение угла сгибания в коленном суставе



В голеностопном суставе при тыльном разгибании угол уменьшается, а при

подошвенном сгибании увеличивается. При определении амплитуды движений в голеностопном суставе, (при сгибании и разгибании), угломер устанавливают в сагиттальной плоскости по внутренней поверхности стопы. Шарнир угломера располагают у внутренней лодыжки, причем одну браншу устанавливают по оси голени, другую - по внутреннему краю стопы (Рис.10).

Рис. 10. Измерение подвижности в голеностопном суставе



Исследование мышечной силы может проводиться в соответствии с общепринятым в ортопедической практике приемом, заключающемся в использовании активных движений с сопротивлением, оказываемым рукой врача. Силу мышц определяют при противодействии движениям в различных направлениях. Таким образом, можно определить силу мышечных групп - сгибателей, разгибателей, пронаторов и т.д. Обычно силу мышцы оценивают по пятибалльной системе: 5 - норма (легко преодолевается сопротивление руки исследующего), 4 - понижена (с трудом преодолевается сопротивление руки), 3 - резко снижена (не преодолевается сопротивление руки), 2 - напряжение без двигательного эффекта, 1 - паралич (не определяется даже напряжение мышц).

Для выявления степени функционального укорочения поврежденной нижней конечности нужно пользоваться мерными подошвенными подставками.

Осмотр обследуемого продолжается определением возможности осуществления основных операций жизнедеятельности (усаживание, укладывание и вставание со стандартной опоры, одевание и раздевание, пользование предметами бытового обихода и др.).

Стойка. Система «таз - ноги» подчинена правилам так называемой дирекционной оси Микулича, которая проходит через середины тазобедренного, коленного и голеностопного суставов нормально построенной конечности. При этом, все параметры (длины костей, углы физиологического вальгуса и шейно-диафизарный) взаимозависимы так, чтобы в норме ось Микулича определяла нахождение трех суставов на одной прямой (фронтальная плоскость).

Наиболее удобная поза стояния взрослых в системе «таз - ноги» является - сближение в дистальном отделе бедер и меньшее сведение голеней при физиологическом вальгусе на уровне коленных суставов, при котором механические нагрузки оказываются наименьшими.

Привычная поза регулируется положением общего центра массы тела (ОЦМТ). У человека проекция ОЦМТ находится между стопами, при патологии опорно-двигательного аппарата располагается там же, но за счет изменения осанки, т.е. регулирования конфигурации положения тела.

Походка. Нормальная ходьба взрослого человека представляет собой повторяющиеся динамически устойчивые движения, зависящие от индивидуальных особенностей человека, его физического и психического состояния (например, походка может быть легкой, тяжелой, гимнастической, военной, пьяной, усталой, хромающей, утиной и так до пятидесяти видов). В основе ходьбы находятся элементы повторяемости, при которых каждая нога поочередно бывает опорной и переносной. В опорном периоде имеются фазы амортизации, переката и отталкивания, в переносном - подъема ноги, разгона, торможения и опускания ноги на опору. Когда перенос менее длителен, чем опора, и периоды опоры для обеих ног частично совпадают, то это типично для ходьбы.

Любое перемещение человека в пространстве требует целого ряда перекрестных координационных движений всех четырех конечностей для сохранения равновесия и облегчения перемещения. Так, при ходьбе помимо перекрестного движения конечностей происходят движения туловища и таза относительно всех трех осей, т.е. наклоны вперед-назад в обе стороны, поворот таза и туловища вокруг вертикальной оси. Эти перемещения относительно пояса верхней конечности динамически связаны с движениями рук и ног. Повороты таза вокруг вертикальной оси тазобедренного сустава опорной ноги увеличивают длину шага.

Скорость движения численно равна произведению длины шагов на их частоту, изменяя величину и длительность усилий, перестраивают ритм шагательных движений: изменяется длина, частота шагов и скорость передвижения.

При спокойной ходьбе у взрослых длина шага равняется примерно трехкратной длине стопы. У детей длина шага тем меньше, чем меньше ребенок (до 9 лет длина шага составляет примерно 2,5 длины стопы, а в возрасте от 9 до 14 лет - 2,75 длины стопы).

В ходьбе отчетливо выявляется зависимость скорости передвижения от длины шага. При ходьбе, со временем, длина шага уменьшается, но вначале это компенсируется частотой шагов. По мере усталости, скорость передвижения падает за счет уменьшения длины и частоты шагов. Это объясняется тем, что утомление проявляется сначала в уменьшении силы сокращения мышц и, следовательно, в снижении силы и скорости отталкивания. Сначала это компенсируется учащением шагов, а в период декомпенсированного утомления приводит к снижению скорости передвижения.

Общий центр массы тела при ходьбе совершает замкнутые пространственные движения на опорной поверхности, которые являются критерием для суждений об особенностях ходьбы в норме и при патологии.

Ширина шага у мужчин находится в диапазоне 8,0 - 13,0 см при среднем значении 12,0 см, у женщин в пределах 4,0 - 20,0 см, при среднем значении 4,0 см., что объясняет большую плавность и экономичность походки у женщин, чем у мужчин, ходьба которых требует больших эргономических затрат на единицу пути.

Во время ходьбы происходит скручивание всех отделов скелета, которое уменьшает раскачивание тела и увеличивает длину шага. При ходьбе линия, соединяющая акромиальные точки лопатки, смещается обратно линии, соединяющей передне-верхние ости подвздошных костей, т.е. при занесении вперед правой ноги и правой половины таза правое плечо смещается назад, а левое - вперед. Вместе с плечом происходит движение в том же направлении одноименной руки. Движения рук и плечевого пояса способствуют удержанию центра тяжести в пределах площади опоры. Отсутствие движения рук затрудняет ходьбу.

Функция мышц нижних конечностей при ходьбе различна: разгибатели нижних конечностей в основном участвуют в подъеме ОЦМТ и поддерживают устойчивость тела, сгибатели - выполняют коррекцию положения сегментов конечностей или скорости их перемещения. Нормальная ходьба во многом зависит от индивидуальных особенностей человека, его походки и обуви. Движения стопы при ходьбе находятся в прямой зависимости от высоты каблука. Чем выше каблук, тем меньше амплитуда движений в голеностопном суставе, при этом происходит компенсаторное увеличение амплитуды движений в коленном суставе и усиление абдукторных движений в тазобедренных суставах. Ходьба на высоких каблуках вызывает увеличение боковых наклонов таза, так называемую «французскую походку», при этом подгибаются тазобедренные и коленные суставы, что вызывает быстрое утомление вследствие необходимости в активном замыкании этих сочленений и увеличивает неустойчивость из-за уменьшения поверхности опоры. Наибольшие перемещения при ходьбе отмечаются в голеностопном и особенно таранно – пяточно - ладьевидном суставах. Кости голени при этом вращаются совместно с таранной костью. Таким образом, совершаются сложные движения в трех плоскостях, скольжение, т.е. поворот относительно неподвижной оси, сдвиг и качение. Эти движения возможны потому, что отсутствует полная конгруэнтность суставных поверхностей.

Необходимо помнить, что форма суставных поверхностей отличается от форм геометрических фигур вращения (цилиндр, шар и другие), поэтому в суставе нет строго определенной оси вращения, а есть множество переменных осей вращения и центр вращения смещается по сложной кривой - эволюте.

Таким образом, клиническое обследование пациентов с ортопедической патологией дает возможность охарактеризовать не только локальные признаки заболевания, но и оценить состояние всего локомоторного аппарата с его механизмами компенсации и адаптации.

Клиническое обследование пострадавших с *повреждениями* опорно-двигательного аппарата существенно отличается от обследования пациентов с

заболеваниями и последствиями травм органов движения, хотя основные принципы и методические приемы остаются прежними. Меняются лишь приоритеты в оценке ведущей патологии. Сам характер острой травмы требует принятия срочного решения, как в определении диагноза, так и в выработке тактики лечения. Чаще всего эти два принципа решаются параллельно. Обследование пострадавших должно носить системный характер и выполняться в следующей последовательности:

Череп. Обращается внимание на ссадины, кровоподтеки, деформации. При кровотечении из носа, ушей, кровоизлиянии в окологлазничную клетчатку, можно предположить перелом основания черепа. Резкое сужение или расширение зрачков, их неодинаковая величина (анизокория), нарушение зрачковых и роговичных рефлексов, нарушение сознания и редкий напряженный пульс, парезы лицевого, глазничного и других нервов могут служить признаками повреждения головного мозга.

Шея. Необычное положение головы, защитное напряжение мышц и деформация шеи могут свидетельствовать о возможном повреждении шейного отдела позвоночника. Механическое сдавление трахеи гематомой или травматическим отеком вызывают затрудненное дыхание и даже асфиксию. Если язык не запал, в гортани нет инородного тела, а асфиксия нарастает – сразу же производят интубацию трахеи или трахеостомию, а потом выясняют причину асфиксии. Дыхательные расстройства могут быть связаны и с повреждением спинного мозга в шейном отделе позвоночника. В этих случаях всегда выявляются и другие признаки травмы спинного мозга (геми-, пара-, тетрапарезы и параличи) и нарушения функции тазовых органов.

Грудь. Расстройство дыхания может быть вызвано повреждением органов грудной полости. Учащенное дыхание, цианоз, подкожная эмфизема (пальпаторно), пневмоторакс или гемоторакс свидетельствуют о повреждении органов грудной клетки. Закрытый перелом ребер может сопровождаться подкожной эмфиземой, что нередко встречается при одновременном повреждении легкого и плевры. Торакоцентез или плевральная пункция позволяют уточнить диагноз, а при активной аспирации содержимого (воздух, кровь) – осуществлять и лечебные мероприятия.

Живот. Резкое напряжение брюшной стенки (частичное или полное) при одновременном отсутствии брюшного дыхания нередко свидетельствует о повреждении органов брюшной полости. При внутрибрюшинном кровотечении можно отметить притупление перкуторного звука в отлогих частях живота. Если больной в сознании, то выявляется резкая болезненность при пальпации живота. Указанные симптомы могут свидетельствовать о повреждении паренхиматозных или полых органов брюшной полости. Забрюшинная гематома также может давать признаки, симулирующие повреждения органов брюшной полости. Диагностический лапароцентез, лапароскопия или микролапаротомия позволяют в наиболее сложных ситуациях своевременно выявить повреждение органов

брюшной полости.

Позвоночник. Обследование пострадавшего с подозрением на травму позвоночника должно быть осторожным, так как при нестабильных его повреждениях (повреждение сумочно - связочного аппарата или межпозвоночных суставов заднего опорного комплекса) грубые манипуляции, перекалывание и поворачивание больного могут привести к осложнениям в виде повреждения спинного мозга. При осмотре и пальпации позвоночника обращают внимание, прежде всего на линию остистых отростков. Резкое выстояние одного из остистых отростков и расширение межкостистого пространства, резкая боль при пальпации и локальное напряжение мышц обычно свидетельствуют о повреждении заднего опорного комплекса и нестабильности позвоночника. Неврологические расстройства в виде моно-, геми-, парапареза или паралича указывают на травму спинного мозга.

Таз. Сдавливание таза во фронтальной плоскости и в сагиттальном направлении при переломе костей тазового кольца вызывает резкую локальную боль в определенных точках, иногда выявляется подвижность отломков. При повреждении костей таза всегда имеется опасность ранения уретры или мочевого пузыря. Присутствие крови в моче свидетельствует о повреждении мочевыводящих путей, мочевого пузыря или почки. При повреждении мочевого пузыря или уретры больной не может самостоятельно мочиться. Катетеризацию мочевого пузыря для дифференциальной диагностики можно производить только в условиях хирургического стационара.

Конечности. Прежде всего, обращается внимание на видимые деформации и положение конечности или ее сегмента (обычное, вынужденное, пассивное) и состояние одежды и обуви (пропитывание кровью, повреждение обуви). Если не удастся снять одежду и обувь без дополнительной травматизации, то их разрезают по шву и снимают. Не уточняя характера повреждения конечности, сразу же оценивается степень нарушения кровообращения и неврологические расстройства. Интегральным показателем сохранения указанных функций является способность осуществлять активные движения пальцами рук и стопы. После этого, пальпаторно определяется пульсация артерий (лучевой, плечевой, тыльной артерии стопы, бедренной) и проводниковые расстройства чувствительности. Наличие на коже повреждений (ссадины, кровоизлияния, раны), подкожная гематома, локальный отек могут ориентировочно указать на место травматического повреждения. При неестественном положении (деформации) сегмента конечности между смежными суставами не следует проверять патологическую подвижность или крепитацию отломков, а тем более, направлять на рентгенологическое исследование. То же самое нельзя делать при подозрении на повреждение сустава (вывих, переломо - вывих). Все диагностические и лечебные мероприятия можно осуществлять только после выполнения новокаиновых блокад и парентерального введения анальгетиков. После обезболивания выполняются антропометрические и рентгенологические

исследования, позволяющие определить характер повреждения конечности.

Обследование больного при тяжелой (множественной или сочетанной) травме, осложненной шоком, проводят одновременно с активным противошоковым лечением. Обследование не должно задерживать лечение, тем более мешать ему. При поступлении в приемное отделение, на борт специализированного авиа- или автотранспорта врач, определив нарушение жизненно важных функций, сразу же приступает к интенсивной терапии. При осмотре ротовой полости и носоглотки, с целью убедиться в проходимости дыхательных путей, врач очищает их от возможных инородных тел (рвотные массы, сгустки крови). При отсутствии самостоятельного дыхания проводится искусственная вентиляция легких, а при остановке сердечной деятельности - наружный массаж сердца. Производятся новокаиновые блокады. Целесообразно выполнить интубацию трахеи с поверхностным наркозом при управляемом дыхании. Дыхательная и сердечная реанимация проводятся на фоне струйной внутривенной инфузии плазмозамещающих растворов. Эти важнейшие мероприятия осуществляются до того, как будет произведено уточнение конкретных (локальных) повреждений, добиваясь стабилизации основных жизнеобеспечивающих функций на допустимых уровнях.

Проводимое в это период обследование пострадавшего (на фоне начатых мероприятий реанимационного характера в виде искусственного дыхания, массажа сердца, инфузионной терапии, экстренной остановки наружного кровотечения или другой экстренной манипуляции) не должно приводить к дополнительной травматизации. Больного не нужно перекладывать с носилок на носилки и даже на операционный стол, без крайней необходимости, с пострадавшего не снимают транспортные шины, системы для внутривенных инфузий и др. Одежду и обувь с пострадавшего не снимают, а разрезают, чтобы не причинить дополнительной травмы. Следует избегать грубых приемов физического обследования: грубой (глубокой) пальпации, определения крепитации при переломах костей, сдавливания грудной клетки и таза.

Множественность и сочетанность повреждений приводят к переплетению клинической симптоматики, неадекватности проявлений того или другого конкретного повреждения, что затрудняет диагностику и требует применения инструментальных методов исследования, диагностических операций. Такими мероприятиями диагностической направленности являются: люмбальная и плевральная пункция, лапароцентез «шарящим» катетером, лапароскопия, ретроградная уретроцистография, различные катетеризации. Часто такие, вначале диагностические манипуляции и операции, перерастают в лечебные (удаление крови из плевральной полости, ушивание поврежденного внутреннего органа и др.) Следовательно, тактическими особенностями обследования тяжелого больного с сочетанной или множественной травмой являются:

1) проведение обследования с одновременной реанимацией и интенсивным лечением;

2) выделение, прежде всего, доминирующего повреждения, которое вызывает наибольшее угнетение жизнеобеспечивающих функций;

3) приемы обследования должны быть атравматичными, не усугубляющими тяжести состояния пострадавшего;

4) широкое применение инструментальных методов диагностики, различных врачебных манипуляций вплоть до операций диагностического характера.

Для более полной оценки общего состояния организма, состояния костно-мышечной ткани и сосудистой системы необходимо проведение *лабораторных* методов исследования, включающих: анализ крови клинический, общий анализ мочи, кальций сыворотки крови, фосфор сыворотки крови, щелочная фосфатаза, содержание молочной кислоты, белковые фракции крови, глюкоза крови, холестерин крови общий, билирубин, о-липопротеиды, коагулограмма (время рекальцификации плазмы, содержание фибриногена, активность фибриназы и фибринолитическая активность), фосфолипиды крови. При тяжелых травмах определяется степень тяжести кровопотери (метод Г.А. Барашкова и др.) и метаболических нарушений (O_2 , $p\ CO_2$ и др.)

Рентгенологическое исследование позволяет определить характер повреждения костей, анатомо-морфологическое состояние костно-мышечной ткани, внутрисуставных хрящей, соотношения в суставе, шеечно-диафизарный угол, характер дегенеративно-дистрофического поражения, стадию процесса, развитие компенсаторных механизмов, состояние сосудистой системы нижних конечностей (в мягких лучах).

Электромиографическое (ЭМГ) – не инвазивный метод регистрации и изучения биопотенциалов мышц в покое и при функциональной нагрузке путем отведения биоэлектрической активности мышц поверхностными электродами с кожи, позволяющий суммарно оценить электрическую активность исследуемых мышц и определить уровень поражения (периферический, сегментарный, надсегментарный), степень выраженности нарушений нервно-мышечного аппарата. При легком нарушении СДФ во время ходьбы регистрируется биоэлектрическая активность в *m.tensor fasciae latae* и *m. gluteus medius* на стороне поражения. Амплитуда биоэлектрической активности в этих мышцах не превышает 200 мкВ, но регистрируется в тот период шага, когда в норме они должны бездействовать. Амплитуда биоэлектрической активности мышц дистального отдела составляет $440,0 \pm 35,0$ мкВ и в 50% случаев при ходьбе отмечается треморообразная активность. При умеренном нарушении СДФ повышена амплитуда биоэлектрической активности в *m.tensor fasciae latae* и *m. gluteus medius* до 300,0 - 350,0 мкВ не только на стороне поражения, но и на стороне «здоровой» конечности, в то время как в данный период шага они обычно бездействуют. Во время ходьбы умеренно нарушены координационные отношения в мышцах дистального отдела конечностей – *m. tibialis anterior*, *m.gastrocnemius* и амплитуда биоэлектрической активности составляет $595,0 + 175,0$ мкВ, отмечается тремор, выраженность которого резко возрастает после физической нагрузки. При

выраженном нарушении СДФ повышена амплитуда биоэлектрической активности в *m. tensor fasciae latae* *m. gluteus medius* до 600,0 мкВ на обеих ногах. В ЭМГ мышц дистального отдела - грубо нарушены координационные отношения и выраженный тремор, амплитуда биоэлектрической активности составляет $580,0 \pm 135,0$ мкВ.

Электроплетизмография (или реография) - методика, позволяющая получить количественный показатель, характеризующий объемную скорость кровотока (ОСК) в сосудистом ложе нижних конечностей на основании формулы Найбура (NyBoeg, 1959), который исходил из того, что изменение физического объема в ограниченной цилиндрической области прямо пропорционально изменениям электропроводности.

Ультразвуковая доплерография (УЗДГ) - это общее обозначение метода, используемого для изучения состояния сосудов артериальной и венозной систем. Метод основан на эффекте Доплера, сущность которого заключается в изменении длины волны (и, соответственно, частоты), наблюдаемом при движении источника волн относительно их приемника. Посылаемый ультразвуковой сигнал отражается от потока крови, претерпевая сдвиг длины волны, причем величина последнего прямо пропорциональна скорости кровотока. Метод позволяет оценить линейную скорость кровотока. При изучении структуры и функции сосудистого русла отражает повреждение анатомического субстрата (наличие стеноза, окклюзии, анатомические аномалии развития сосудистой сети) и нарушение функции кровоснабжения (степень ограничения, тонус и реактивность сосудов).

Компьютерная томография (КТ) - неинвазивный метод ионизирующего излучения, отображающий ослабление рентгеновских лучей при прохождении через биологические ткани и позволяющий получить данные, на основании поперечных срезов костной ткани. Разрешающая возможность метода 1,5 мм. КТ является высокоинформативным методом диагностики состояния костной ткани и косвенно - состояния мышечного - связочного аппарата, позволяющим оценить состояние структур при сосудистых, воспалительных, дистрофических и травматических заболеваниях или повреждениях костно-мышечной системы.

Магнитная резонансная томография (МРТ) - современный бескровный метод, сочетающий в себе чувствительность нуклидной сцинтиграфии с пространственной способностью компьютерной томографии. Понятие «магнитный резонанс» включает в себя резонансные и релаксационные процессы, происходящие в биологическом объекте, помещенном в статическое магнитное и радиочастотное поле или изолированное магнитное поле. Принцип методики состоит в использовании градиентов магнитного поля и различных импульсных последовательностей радиочастот. В магнитном поле ядра атома водорода (значительное количество его присутствует в биологических тканях) ориентируются вдоль силовых линий этого поля и при использовании высокочастотных импульсов переводят протоны на более высокий энергетический уровень (спин), а при прекращении действия - возвращаются на первоначальный энергетический уровень, при этом излучают сигнал, который регистрируется и

расшифровывается. Построение изображения осуществляется компьютерным способом. В результате этого изображение получается не только в сагиттальной и фронтальной плоскостях, но и в поперечной плоскости. Для оценки состояния костной ткани МРТ не заменяет другие способы исследования, а является дополнением к ним. Наиболее обосновано использование МРТ для диагностики внутриполостных повреждений (череп, грудь, живот) и для оценки состояния костной ткани при подозрении на опухолевые, воспалительные процессы и асептический некроз.

В истории болезни анамнез должен быть хронологически точным в определении обстоятельств жизни пациента, которые могли бы служить причиной заболевания. При травмах опорно-двигательного аппарата устанавливаются обстоятельства и механизм травматического повреждения. Последовательно описываются содержание помощи на догоспитальном этапе, в лечебных учреждениях, где находился пациент до поступления в СарНИИТО, содержание лечебно-диагностических мероприятий до момента курации пациента студентом. Подробно описываются динамика заболевания. Обследование подростков требует особой осторожности и тактичности, если обсуждаются вопросы, связанные со спецификой пола.

В первый же день курации следует сделать запись результатов собственного обследования больного, сформулировать предварительный диагноз, составить план дальнейшего обследования с использованием современных методов (КТ, МРТ, УЗИ и др.) и лечения. В конце занятия преподаватель рекомендует студентам самостоятельно изучить дополнительную литературу (в том числе учебные и учебно-методические материалы, разработанные на кафедре и в СарНИИТО) с целью получения более полной информации об ортопедической патологии у обследуемого. На следующем занятии преподаватель, независимо от темы занятия, выделяет студентам время для продолжения курации, так как практически всегда, основываясь на полученной дополнительной информации, возникает необходимость уточнить или выявить признаки заболевания, на которые при первичном обследовании не было обращено достаточного внимания. На этом же занятии, преподаватель обсуждает с кураторами предварительный диагноз, план обследования и в соответствии с этим планом выдает информативные материалы (рентгенограммы, заключения УЗИ - сканирования, МРТ, КТ, электрокардиограммы и др.). Студенты самостоятельно изучают эти материалы. Преподаватель осуществляет методическую поддержку в анализе результатов обследования и контролирует правильность формулирования окончательного диагноза и плана лечения.

Обоснование окончательного диагноза, с уточнением основного, сопутствующего заболевания и осложнений основывается на выявленных типичных симптомах, данных инструментальных и лабораторных исследований. Дифференциальный диагноз проводится с теми заболеваниями, которые имеют аналогичные симптомы.

В заключение истории болезни пишется эпикриз по следующей схеме:

1. Ф.И.О. больного, возраст, сведения из анамнеза болезни и данные объективного исследования при поступлении.

2. Обоснование диагноза с учетом основных проявлений болезни, дифференциального диагноза и лабораторных данных;

3. Проведенное лечение и его эффективность.

В конце истории болезни обосновывается прогноз, и даются советы и рекомендации по вопросам профилактики и диспансеризации.

Учебная история болезни должна быть проверена преподавателем до окончания цикла занятий. На последнем занятии студенты информируются о полученных оценках. Если учебная история болезни своевременно не оформлена, то учебный план считается не выполненным. Академическая задолженность устраняется во время цикла дополнительных занятий во внеучебное время по окончании семестра. На этих занятиях студенты вновь проводят самостоятельное обследование больных с оформлением учебной истории болезни. Контроль осуществляет дежурный преподаватель.

Во время практических занятий студенты в соответствии с темой занятий участвуют в клинических осмотрах и обследованиях детей с ортопедо-травматологической патологией. Курацию этих детей и оформление учебной истории болезни, с учетом профессионального предназначения студентов лечебного факультета проводить нецелесообразно.

Тема: МЕТОДЫ ЛЕЧЕНИЯ ПЕРЕЛОМОВ И ВЫВИХОВ КОСТЕЙ И НАРУШЕНИЙ КОНСОЛИДАЦИИ ПЕРЕЛОМОВ

Учебные вопросы:

- Переломы костей. Классификация. Клиника. Диагностика. Лечение.
- Нарушения консолидации переломов (замедленная консолидация, несросшийся перелом, ложный сустав). Причины. Клиника. Диагностика. Лечение.
- Травматический остеомиелит. Этиология. Патогенез. Клиника. Диагностика. Лечение.
- Вывихи. Классификация. Клиника. Диагностика. Лечение.

Контрольные вопросы, рекомендуемые для самоподготовки и устного (письменного) опроса студентов:

1. Переломы костей. Причины возникновения.
2. Смещения костных фрагментов (виды смещений, определение направления и величины смещений).
3. Симптомы перелома кости (достоверные и косвенные признаки перелома).
4. Рентгенологические признаки перелома кости.
5. Первая помощь при переломах.
6. Принципы транспортной иммобилизации.
7. Показания, цель и средства транспортной иммобилизации.
8. Способы консервативного лечения при переломах костей
9. Виды оперативного лечения при переломах костей
10. Современные принципы остеосинтеза.
11. Что такое малоинвазивные способы оперативного лечения переломов костей.
12. Несросшиеся переломы, ложные суставы, замедление консолидации (определение, симптомы, рентгенологические признаки).
13. Факторы, способствующие формированию несросшихся переломов и ложных суставов.
14. Принципы лечения ложных суставов и несросшихся переломов костей.
15. Вывихи (определение, механизм возникновения).
16. Привычный вывих. Причины возникновения.

17. Принципы лечения вывихов костей.

Содержание занятия

Переломы костей. Классификация. Клиника. Диагностика. Лечение.

Переломы костей.

Перелом кости — полное или частичное нарушение целостности кости при нагрузке, превышающей пределы ее прочности.

Переломы могут возникать как вследствие травмы, так и в результате различных заболеваний, сопровождающихся изменениями в прочностных характеристиках костной ткани.

Классификация.

В современных классификациях выделяют типы переломов в зависимости от следующих признаков:

1. По причине возникновения:
 - 1) Травматические — вызванные внешним воздействием;
 - 2) Патологические — возникающие при минимальном внешнем воздействии вследствие разрушения кости каким-нибудь патологическим процессом (например, туберкулёзным, опухолевым или другим);
2. По тяжести поражения:
 - 1) Полные:
 - а) без смещения (например, под надкостницей);
 - б) со смещением отломков.
 - 2) Неполные — трещины и надломы.
3. По форме и направлению линии излома кости:
 - 1) Поперечные — линия перелома условно перпендикулярна оси трубчатой кости;
 - 2) Продольные — линия перелома условно параллельна оси трубчатой кости;
 - 3) Косые — линия перелома проходит под острым углом к оси трубчатой кости;
 - 4) Винтообразные — происходит вращение костных отломков, костные отломки «повёрнуты» относительно своего нормального положения;
 - 5) Оскольчатые — нет единой линии перелома, кость в месте повреждения раздроблена на отдельные отломки;
 - 6) Клиновидные — как правило, возникает при переломах позвоночника, когда одна кость вдавливаются в другую, образуя клиновидную деформацию;

- 7) Вколоченные — костные отломки смещаются проксимальней по оси трубчатой кости или располагаются вне основной плоскости губчатой кости;
 - 8) Компрессионные — костные отломки мелкие, чёткой, единой линии перелома нет;
4. По целостности кожных покровов:
- 1) Закрытые — не сопровождаются ранениями тканей, проникающих к месту перелома, и не сообщаются с внешней средой:
 - а) единичные — если один перелом одного сегмента опорно-двигательного аппарата;
 - б) множественные — если перелом в пределах одного сегмента или различных сегментов опорно-двигательного аппарата;
 - 2) Открытые — (огнестрельные и неогнестрельные), переломы костей, сопровождающиеся ранениями мягких тканей и сообщаемые с внешней средой:
5. По локализации перелома в пределах трубчатой кости выделяют:
- 1) диафиза;
 - 2) эпифиза;
 - 3) метафиза.
6. Сочетанные — если перелом сочетается с травмой внутренних органов, черепа;
7. Комбинированные — если поражение в одной анатомической области или в разных анатомических областях.
8. По осложнениям:
- 1) Осложнённые:
 - а) травматическим шоком;
 - б) повреждением внутренних органов;
 - в) кровотечением;
 - г) жировой эмболией;
 - д) раневой инфекцией, остеомиелитом, сепсисом.
 - 2) Неосложнённые.

В детском и юношеском возрасте наблюдаются переломы по неокостеневшей ростковой (эпифизарной) линии — эпифизиолиты. В пожилом возрасте переломы происходят при значительно меньшей травмирующей нагрузке, и сроки восстановления увеличиваются. Это связано с изменением соотношения минерального и органического компонентов кости.

Этиология.

Переломы костей возникают в результате нагрузки, превышающей предел их прочности. Для каждой кости, по разным осям, величины предельной нагрузки отличаются. Тип перелома в каждом конкретном случае зависит от направления вектора приложенной силы. Например, если удар приходится перпендикулярно трубчатой кости, то возникает поперечный перелом, при приложении вектора силы

параллельно оси кости, возникают продольные и оскольчатые переломы.

Существуют типичные места переломов. Как правило, они находятся в тех местах, где кость испытывает наибольшую нагрузку, или там, где её прочность ниже. К наиболее распространённым переломам относятся:

- Перелом лучевой кости в типичном месте. В 70 % случаях по механизму травмы он является разгибательным переломом;
- Перелом хирургической шейки плеча;
- Оскольчатый перелом голени в средней трети — так называемый «бамперный перелом» — широко распространённый вид травмы, возникающий, как правило, при автодорожных травмах;
- Перелом медиальной и латеральной лодыжек;
- Перелом шейки бедра. Трудноизлечимый, но довольно распространённый перелом, особенно у пожилых людей;
- Различные переломы костей черепа.

Помимо этих мест переломов возможны и многие другие. Фактически, любая кость может быть сломана в любой точке на всем её протяжении.

Патогенез.

Костная ткань состоит из минерального и органического компонентов. Состав кости достаточно сложен, органическая часть кости составляет 30 % её массы, минеральная 60 %, на воду приходится 10 %. Минеральный компонент обеспечивает прочность и состоит преимущественно из кальция, фосфора и микроэлементов. Органический компонент представляет собой коллаген, который делает кость более эластичной. Прочность коллагена на растяжение — 150 кг/см², прочность при надрезе — 680 кг/см², разрывное удлинение — 20-25 %. При нагревании коллагеновые волокна сокращаются примерно на треть своей длины. Трубчатые кости наиболее устойчивы к нагрузке вдоль своей оси. Губчатые менее прочны, но одинаково устойчивы к нагрузке по всем направлениям.

При переломе костной ткани возникает кровотечение, которое плохо останавливается из-за того, что сосуды фиксированы в минеральной части кости и не могут спадаться. Объём кровотечения зависит от типа перелома и его локализации, так, например, при переломах костей голени пострадавший теряет 500—700 мл крови. В результате этого кровоизлияния формируется гематома, которая впоследствии окружает костные отломки.

В месте кровотечения возникает отёк и происходит выпадение нитей фибрина, которые служат впоследствии основой для формирования белкового матрикса костной ткани. Остановка кровотечения из костной ткани представляет собой нелёгкую задачу и при сложных оскольчатых открытых переломах возможна только в оборудованной операционной.

Механизм возникновения.

Травматический перелом — это повреждение структуры костной ткани под

воздействием внешней силы, превышающей стандартные прочностные характеристики повреждённого элемента скелета. Возникать он может по множеству причин, начиная от падения с высоты и заканчивая огнестрельными ранениями. Наиболее тяжёлыми считаются сочетанные и комбинированные переломы — переломы нескольких костей или их сочетание с другими повреждениями, например, ранами или ожогами.

Патологический перелом кости — перелом кости в зоне её патологической перестройки (поражения каким-либо заболеванием — опухолью, остеомиелитом, остеопорозом и др.).

Наиболее ярким симптомом, свидетельствующим о патологическом характере, является возникновение перелома от неадекватной по силе травмы (или без травмы). В некоторых случаях при анамнезе можно выявить боли или дискомфорт в области перелома перед его появлением. Более достоверны в диагностике патологического характера перелома методы рентгенографии, компьютерной или магнитно-резонансной томографии. В отдельных случаях природу патологического процесса, вызвавшего перелом, позволяет установить только биопсия.

Репаративная регенерация костной ткани при переломах.

Срастание отломков после перелома сопровождается образованием новой ткани, в результате которого появляется костная мозоль. Сроки заживления переломов колеблются от нескольких недель до нескольких месяцев, в зависимости от возраста (у детей переломы срастаются быстрее), общего состояния организма и местных причин — взаимного расположения отломков, вида перелома и т. д.

Восстановление костной ткани происходит за счёт деления клеток камбиального слоя надкостницы, эндоста, малодифференцированных клеток костного мозга и мезенхимальных клеток (адвентиции сосудов).

В процессе регенерации можно выделить 4 основные стадии:

- Аутолиз — в ответ на развитие травмы развивается отёк, происходит активная миграция лейкоцитов, аутолиз погибших тканей. Достигает максимума к 3—4 дню после перелома, затем постепенно стихает;
- Пролиферация и дифференцировка — активное размножение клеток костной ткани и активная выработка минеральной части кости. При неблагоприятных условиях сначала формируется хрящевая ткань, которая затем минерализуется и заменяется костной;
- Перестройка костной ткани — восстанавливается кровоснабжение кости, из костных балок формируется компактное вещество кости;
- Полное восстановление — восстановление костномозгового канала, ориентация костных балок в соответствии силовыми линиями нагрузки,

формирование надкостницы, восстановление функциональных возможностей повреждённого участка.

На месте перелома формируется костная мозоль. Выделяют 4 вида костной мозоли:

- Периостальную — формируется небольшое утолщение вдоль линии перелома;
- Эндоостальную — костная мозоль расположена внутри кости, возможно небольшое уменьшение толщины кости в месте перелома;
- Интермедиальную — костная мозоль расположена между костными отломками, профиль кости не изменён;
- Параоссальную — окружает кость достаточно крупным выступом, может искажать форму и структуру кости.

Тип сформировавшейся костной мозоли зависит от регенерационных способностей человека и локализации перелома.

Диагностика.

Есть относительные и абсолютные признаки перелома, относительные являются ориентировочными, и позволяют только заподозрить травму данного типа. Абсолютные признаки подтверждают факт перелома, и позволяют отличить его от других, похожих по клиническим признакам травм.

Относительные признаки перелома:

- Боль — усиливается в месте перелома при имитации осевой нагрузки. Например, при постукивании по пятке резко усилится боль при переломе голени;
- Отёк — возникает в области повреждения, как правило, не сразу. Несёт относительно мало диагностической информации;
- Гематома — появляется в области перелома (чаще не сразу). Пульсирующая гематома свидетельствует о продолжающемся интенсивном кровотечении;
- Нарушение функции повреждённой конечности — подразумевается невозможность нагрузки на повреждённую часть тела и значительное ограничение подвижности.

Абсолютные признаки перелома:

- Неестественное положение конечности;
- Патологическая подвижность (при неполных переломах определяется не всегда) — конечность подвижна в том месте, где нет сустава;
- Крепитация (своеобразный хруст) — ощущается под рукой в месте перелома, иногда слышна ухом. Хорошо слышна при надавливании фонендоскопом на место повреждения;
- Костные отломки — при открытом переломе они могут быть видны в ране.

Рентгеновское исследование позволяет более точно установить вид перелома

и положение отломков. Рентгенография — стандартный метод диагностики при подтверждении перелома. Именно наличие рентгеновского снимка повреждённого участка служит объективным подтверждением факта перелома. На снимке должны быть изображены два сустава, расположенные дистальной и проксимальной места поражения, кость должна быть изображена в двух проекциях, прямой и боковой. При соблюдении этих условий рентгеновское исследование будет адекватным и полноценным, а возможность ошибочной диагностики минимальна.

Лечение.

В случае перелома очень важно своевременное оказание медицинской помощи. Вовремя оказанная медицинская помощь может спасти жизнь пострадавшему и предотвратить развитие серьёзных осложнений. Зачастую опасны не сами переломы, а сопровождающие их патологические состояния, такие как травматический шок и кровотечение.

Первая помощь.

Человек, оказывающий первую помощь, может:

- Оценить тяжесть состояния пострадавшего и локализацию повреждений;
- При наличии кровотечения — остановить его;
- Определить, возможно ли перемещение пострадавшего, до прибытия квалифицированного медицинского персонала. Не рекомендуется переносить или передвигать больного при травмах позвоночника и множественных переломах;
- При изолированной травме иммобилизовать повреждённый участок, наложить шину. Шиной может служить любой предмет, который предотвратит движения в повреждённой конечности (захватывая суставы выше и ниже места перелома);
- При отсутствии противопоказаний к перемещению пострадавшего транспортируют в медицинское учреждение. Если доступ медицинского персонала затруднён или невозможен и имеются противопоказания к перемещению пострадавшего, обеспечивают по возможности полную иммобилизацию повреждённых участков, после чего используются носилки с твёрдым основанием, к которым надёжно фиксируется пострадавший.

Первая врачебная помощь.

Первая врачебная помощь может быть оказана как на месте, так и в травмпункте или стационаре. В этот момент важно оценить тяжесть состояния пострадавшего, предотвратить или облегчить осложнениями травмы, определить объём дальнейшего лечения.

Тактика врача. Если врач подозревает перелом у пострадавшего, он проводит следующие мероприятия:

- Оценивает тяжесть состояния пострадавшего. В случае возникновения осложнений в первую очередь начинает бороться с наиболее опасными для жизни. Наиболее частые осложнения — шок и кровопотеря;

- Проводит дифференциальный диагноз, убеждается, что имеющаяся травма является именно переломом, а не вывихом, растяжением или ушибом;
- При клиническом подтверждении диагноза и купировании состояний, угрожающих жизни, проводит максимально эффективную в существующих условиях иммобилизацию повреждённого участка;
- После осуществления адекватной иммобилизации принимает решение о необходимости госпитализации пострадавшего в стационар или о проведении амбулаторного лечения.

При осуществлении транспортной (временной) иммобилизации конечностей человек, осуществляющий её, должен соблюдать следующие правила:

1. Фиксировать конечность в том положении, в котором она находится после травмы, но не пытаться вправить кость на место;
2. Фиксировать минимум два сустава (выше и ниже перелома). При травме бедра и плеча фиксировать три сустава;
3. При наложении шины и наличии ран сначала обработать раны и остановить кровотечение.

Специализированная помощь.

Анестезия и обезболивание.

При переломах эффективное обезболивание может быть достигнуто только сочетанием препаратов для общего наркоза и местной анестезии. Каждый из этих методов имеет свои достоинства и недостатки: общий наркоз проще в исполнении, но более токсичен и менее избирателен; местная анестезия при переломах требует отточенной техники исполнения, особенно в сложных локализациях, например, при переломах позвоночника. Так же следует отметить, что поддерживать местную анестезию более сложно и трудоёмко, чем общее обезболивание.

Консервативное лечение.

Методы консервативного лечения переломов известны человечеству с древности и практически не изменились с античных времён. Их можно условно разделить на три группы.

Иммобилизационные методы.

Иммобилизационные (фиксационные) методы – после осуществления закрытой репозиции, или, в случае отсутствия смещения фрагментов, без нее - использование гипсовых повязок (или полимерных аналогов).

При формировании иммобилизирующей повязки выделяют следующие этапы:

Подготовка гипсовых бинтов или их аналогов — бинт, пропитанный гипсом или его полимерным аналогом, выкладывается в непосредственной близости от места проведения иммобилизации. Подготавливается вода для их последующего смачивания. Гипсовый бинт смачивают предварительно, полимерный в процессе формирования лонгеты.

Формирование гипсовой лонгеты — на ровную чистую поверхность выкладываются слой за слоем бинт определённой, заранее измеренной длины. Для различных частей тела количество слоев гипсовой лонгеты различно. Для предплечья, плеча — 5-6 слоёв, для голени — 8-10 слоёв, для бедра — 10-12 слоёв.

Наложение повязки — после обработки ссадин раствором антисептика на все костные выступы, попадающие под иммобилизирующую повязку, укладываются кусочки ваты или ткани для предотвращения возникновения пролежней. Затем на конечность устанавливается гипсовая лонгета или её полимерный аналог и осуществляется циркулярное бинтование. При этом соблюдают следующие правила:

Конечность, по возможности, находится в физиологически выгодном положении. Повязка должна обязательно охватывать два сустава — один дистальной, другой проксимальной места перелома. Бинт не перекручивают, а подрезают. Дистальные участки конечности (кончики пальцев) должны оставаться открытыми.

Последний пункт особенно важен. После наложения повязки может развиваться отёк мягких тканей, и при появлении признаков отёка на дистальных частях конечности нужно рассечь повязку продольно, чтобы предотвратить развитие трофических изменений.

Тракционные методы.

Использование разных видов вытяжения — скелетного, реже — манжеточного, лейкопластырного, клеевого. Целью тракции является создание вытяжения, которое призвано нейтрализовать действие мышечных пластов, крепящихся к костным отломкам, предотвратить смещение их друг относительно друга и создать условия для адекватной регенерации костной ткани.

Скелетное вытяжение — метод тракции, при котором груз, обеспечивающий поддержание костных отломков в положении, оптимальном для регенерации, крепится к спице, проведённой через кость. Так, например, при переломах голени спица проводится через пяточную кость. При переломах бедра — через бугристость большеберцовой кости.

Груз, как правило, состоит из набора круглых пластин заданной массы, надетых на стержень. Масса пластин стандартна и составляет 500 и 1000 граммов. Он соединяется с металлическим тросом, который соединён с пружинным демпфером. Задачей демпфера является гашение колебаний, неизбежно возникающих при движении пациента в постели и смещении груза.

Скелетное вытяжение обладает как своими достоинствами, так и недостатками. К достоинствам относится относительная простота исполнения и эффективность тракции, надёжность фиксации груза. Недостатком является длительная вынужденная иммобилизация пациента, негативно сказывающаяся на его общем состоянии.

Прочие методы вытяжения применяются относительно редко из-за низкой эффективности. Это связано с невозможностью при данных методах фиксации крепления груза массой более 4—5 килограммов. Соответственно, оно может быть

применено только при переломах небольших костей, которые могут быть адекватно репозированы и без тракционных методов лечения.

Принципы одинаковы для всех тракционных методов: дистальной места поражения крепится груз, обеспечивающий адекватное вытяжение. Масса груза зависит от тонуса мышц поврежденного сегмента и кости, для которой проводится тракция. Виды вытяжений отличаются только способом крепления груза.

На первом этапе вытяжение выполняет репозиционную функцию, для чего применяется груз, превышающий величину мышечного тонуса поврежденного сегмента. Такое вытяжение продолжается в течение 5-7 дней, затем, после восстановления анатомической длины поврежденного сегмента конечности, проводится рентгенография. В том случае, если достигнуто сопоставление костных фрагментов и ликвидированы все виды их смещений, осуществляется уменьшение величины груза скелетного вытяжения до уровня величины тонуса мышц поврежденного сегмента. Скелетное вытяжение начинает выполнять иммобилизационную роль и продолжается до формирования первичной костной ссаяки между фрагментами сломанной кости.

Функциональные методы.

Функциональными называются методы лечения без иммобилизации или с минимальной иммобилизацией повреждённого сегмента. Применяются в случае переломов небольших костей или трещин в трубчатых костях, заключаются в обеспечении относительного покоя поражённого участка. Подобная тактика применяется и при переломах проксимального отдела бедра у больных, имеющих тяжелую соматическую патологию. Функциональный метод лечения при неосложненном компрессионном переломе тела позвонка предусматривает активное применение ЛФК и массажа для формирования мышечного «корсета».

Оперативное лечение.

Методы оперативного лечения возникли относительно недавно. В России первая операция остеосинтеза была проведена в 1805 году Е. О. Мухиным.

В травматологии были сформулированы основные принципы остеосинтеза костей:

- Анатомичная репозиция (репозиция «зубец в зубец»);
- Жёсткая стабильная фиксация;
- Сохранение кровоснабжения;
- Ранние активные движения.

Применение этих принципов является непременным условием успешного лечения переломов костей.

Открытое вправление отломков.

Под обезболиванием, выполняют разрез кожи, остро (скальпелем) и тупо (крючками, распатором и т.д.) обнажают место перелома. В том случае, когда

между отломками ущемились мягкие ткани, их удаляют. Вправление выполняют при помощи однозубых крюков и костных щипцов (костодержателей).

Остеосинтез после открытой репозиции, обязателен, в противном случае может произойти повторное смещение, несмотря на иммобилизацию гипсовой повязки после операции. После репозиции отломков к дополнительной фиксации не прибегают в исключительных случаях, в основном при метафизарных переломах у детей.

Остеосинтез металлическими пластинками, компрессионно-деторсионной пластинкой, тавровой и угловой балкой.

Синтезировать переломы можно пластинками различных конструкций и формы, произведенными из нержавеющей стали. Для остеосинтеза поперечных и косых переломов диафиза длинных трубчатых костей применяются прямые пластинки; Т и U-образные переломы эпифизов закрепляют специальными трехконечными (Y) пластинками. На каждом конце прямых металлических пластинок должно быть не менее двух отверстий. Винты берут такой длины, чтобы при завинчивании они глубоко вводились в кортикальный слой противоположной стенки кости. Лучше пользоваться шурупами, у которых нарезки не доходят до шляпки. Размер шляпки должен отвечать толщине и диаметру отверстия в пластинке. До операции травматолог обязан просмотреть и подобрать все необходимые инструменты. Основное внимание нужно обратить на то, чтобы сверла подходили к электродрели, коловороту и дрели. Наиболее подходят сверла, диаметр которых на 0,5 мм меньше диаметра винтов. В набор инструментов должны входить специальные фиксационные щипцы Ламботта для удержания отломков во вправленном положении в то время когда происходит привинчивание пластинки, а также инструмент для удержания винта при ввинчивании его в кость.

Операция производится по следующей методике. Проведя разрез, отломки устанавливают в правильное положение и удерживают фиксационными щипцами. Затем металлическую пластинку вкладывают поднадкостнично между браншами щипцов. Середину пластинки нужно разместить на уровне перелома, а сама пластинка должна плотно прилегать к кости. Пластинку следует расположить на кости так, чтобы ее можно было прикрыть мягкими тканями, так как при поверхностном расположении в дальнейшем могут образоваться пролежни кожи. Бранши щипцов не должны закрывать отверстия пластинки и мешать просверливанию в кости каналов для винтов или шурупов.

В первую очередь просверливают кость через крайнее отверстие пластинки на проксимальном отломке и фиксируют ее одним винтом, затем просверливают канал в кости через крайнее отверстие на дистальном отломке и фиксируют пластинку другим винтом. После чего таким же образом ввинчивают средние винты. Винты вводят в направлении, перпендикулярном к плоскости пластинки.

Пластинки бывают разные по размеру и форме (плоские и вогнутые). После гемостаза, послойного зашивания операционной раны, обязательно накладывают типичную для данного перелома глухую бесподстилочную гипсовую

повязку до костного сращения перелома. Слишком раннее снятие гипсовой повязки может привести к расшатыванию и выползанию шурупов, вторичному искривлению оси конечности, смещению отломков, остеомиелиту и образованию ложного сустава. Через 1-3 месяца после костного сращения и восстановления функции конечности пластинку удаляют.

Циркулярный остеосинтез проволокой, металлической лентой и полукольцами.

«Кольцевая» или «бандажная», фиксация отломков проволокой, лентой и полукольцами Роднянского из нержавеющей стали используется почти исключительно при косых и винтообразных диафизарных переломах длинных трубчатых костей, т. е. при переломах с пологими поверхностями излома.

Проволока для такого остеосинтеза должна быть мягкой и в тоже время довольно прочной (не слишком тонкой). Жесткая и тонкая проволока при сильном затягивании может лопнуть или внедриться в кость и обломать истонченные концы отломков. Операционный доступ традиционный. Отломки вправляют и фиксируют в этом положении фиксационными щипцами.

Проволоку протягивают поднадкостнично вокруг кости при помощи специальных изогнутых щипцов. Для этого щипцы подводят под кость в закрытом виде, затем бранши раскрывают, ими захватывают проволоку и протягивают ее вокруг кости. Далее концы проволоки, охватывающие оба отломка, натягивают и равномерно, без рывков скручивают плоскогубцами или специальными щипцами. В результате чего плоскости излома сопоставленных отломков плотно прижимаются друг к другу. Концы скрученной проволоки пригибают к кости, чтобы они не травмировали мягкие ткани. Для того чтобы предупредить соскальзывание проволоки, долотом или пилкой предварительно делают на кости в направлении, перпендикулярном к линии излома или к оси конечности, неглубокие (1-2 мм) насечки. Отломки фиксируются лучше, если их охватить на некотором расстоянии друг от друга 2-3 параллельными кольцами. В случае применения такого метода, например при переломах ключицы, мягкие ткани и близкие к кости сосуды защищают лопаткой Буяльского.

Техника остеосинтеза металлической лентой и показания к этому виду фиксации отломков такие же, как при соединении отломков проволокой. Для подведения под кость металлической ленты, натягивания и фиксации ее нужны специальные инструменты. То же относится к остеосинтезу специальной проволочной удлиненной прямоугольной петлей по Альглаву.

Чтобы избежать вторичных искривлений и смещений отломков при этих видах остеосинтеза тотчас после операции накладывают соответствующего типа гипсовую повязку, которую снимают только после костного сращения перелома.

Остеосинтез металлическими гвоздями, винтами, болтами, спицами и другими фиксаторами.

Для соединения отломков применяют спицы, винты, болты и гвозди различной длины, формы и толщины, сделанные из нержавеющей стали и сплавов.

Трехлопастным гвоздем осуществляют закрытый и открытый остеосинтез шейки бедра. Отдельные небольшие отломки можно фиксировать винтами, гвоздями и скобами. Для остеосинтеза некоторых переломов лодыжек и мыщелков пользуются специальными небольшими двухлопастными круглыми и плоскими гвоздиками, а также винтами, шурупами и болтами из нержавеющей стали. При косых и винтообразных переломах остеосинтез можно осуществить при помощи шурупов или спиц. Последний вид чрескостной фиксации менее стабилен. Тем не менее, в ряде случаев к нему приходится прибегать, например, у старых людей при остеопорозе, когда винты не удерживаются в кости или при остеосинтезе лодыжек, а также мыщелков плеча и др.

После таких видов остеосинтеза обязательно наложение гипсовой повязки до костного сращения.

Хирургическая фиксация переломов должна быть стабильной. Стабильность и жёсткая фиксация не синонимы. Стабильность бывает и эластичной. Достигнутая в ходе хирургического вмешательства стабильность может быть абсолютной или относительной, и то и другое — это стабильная фиксация перелома. В этих случаях мы можем позволить пациенту раннюю безболезненную мобилизацию смежных суставов. Абсолютной стабильности мы добиваемся путём анатомичной - «зубец в зубец» репозиции и межфрагментарной компрессии. Следствием достижения абсолютной стабильности является костное сращение без образования периостальной костной мозоли. Достижение абсолютной стабильности необходимо в лечении внутрисуставных переломов, когда анатомически правильное восстановление суставной поверхности обуславливает полноценное восстановление функции сустава в последующем. Для диафизарных переломов необходимо и достаточно: восстановить длину сегмента, избавиться от угловой деформации и ротационного смещения. Поэтому на смену прямой репозиции диафизарных переломов пришла непрямая. На смену гвоздям из нержавеющей стали - эластичные титановые имплантаты, на смену динамическим компрессирующим пластинам - динамические компрессирующие пластины ограниченного контакта, на смену абсолютной стабильности в лечении диафизарных переломов - стабильность относительная. Следствием достижения относительной стабильности является сращение с формированием периостальной костной мозоли. Исходя из этого, уже в самом конце 80х - начале и середине 90х годов хирургические АО принципы формулировались следующим образом:

Функциональная репозиция. При этом репозиция внутрисуставных переломов должна быть в полном соответствии с принципами 1958 года, анатомичной. Репозиция же диафизарных переломов должна быть адекватной - длина, ось, отсутствие ротационного смещения - за исключением переломов предплечья — восстановления этих параметров вполне достаточно для полного восстановления функции.

Стабильная фиксация. В свою очередь стабильность может быть абсолютной

(жёсткой) — для внутрисуставных переломов и относительной (эластичной) для большинства диафизарных переломов, что обеспечивает сохранение кровоснабжения и ранние активные движения.

В настоящее время травматология постепенно стала рентген - ассоциированной хирургией. На смену большим доступам пришли малые разрезы и пошаговый рентгеновский контроль. Хирургия малых доступов, миниинвазивный остеосинтез пластинами, интрамедуллярный блокирующий остеосинтез, артроскопически ассоциированная хирургия - это сегодняшний день АО.

Основные принципы АО:

- Сохранение кровоснабжения;
- Функциональная репозиция;
- Стабильная фиксация;
- Ранние активные движения.

Пластины с угловой стабильностью (LCP - Locking Compression Plate).

Создание системы угловой стабильности винта относительно пластины (блокирование головки винта в отверстии пластины) с образованием жесткой конструкции «пластина-винт» с великолепными якорными свойствами, сравнимыми со стержневым аппаратом внешней фиксации, помещенным под ткани, открыло головокругительные перспективы и возможности остеосинтеза, особенно в случаях остеопороза, околосуставных многооскольчатых переломах большеберцовой и бедренной кости. Не смотря на достигаемую относительную стабильность при малоинвазивной технике остеосинтеза, опасность потери достигнутой репозиции и вторичных смещений в процессе реабилитации практически сведена к нулю. Неоспоримые преимущества пластин LCP:

- Достижение угловой и ротационной стабильности костных фрагментов за счёт блокирования головки винта в отверстии пластины, а не за счёт придавливания пластины к кости (DCP, LC-DCP)
- Сохранение периостального кровотока за счёт дистанцирования пластины от кости
- Отсутствие вторичных смещений, миграции фиксаторов в процессе реабилитации и сращения
- Широкие возможности использования при малоинвазивной (отсутствие открытой репозиции, сохранение оси, длины и исключение ротационного смещения) технике остеосинтеза многооскольчатых переломов большеберцовой и бедренной кости, в том числе неполных суставных переломов (по классификации Мюллера);

- Возможность использования LCP как для малоинвазивной фиксации перелома (относительная стабильность – не прямое сращение), так и для классической техники накостного остеосинтеза (открытая репозиция, фиксация перелома системой «стягивающий винт – нейтрализующая (компрессирующая пластина);

- Возможность ранней безболезненной нагрузки весом тела при незаконченном сращении перелома – раннее восстановление трудоспособности

- Ранняя безболезненная реабилитация (исключение в послеоперационном периоде постельного режима, активное восстановление движений в смежных суставах, ходьба с дозированной нагрузкой, отсутствие необходимости внешней иммобилизации)

- Малоинвазивная техника остеосинтеза LCP сравнима по травматичности и инвазивности с остеосинтезом интрамедуллярным штифтом без рассверливания канала (Unreamed nail), однако при распространении перелома на метафизарную зону или неполном суставном переломе система LCP вне конкуренции.

Использование системы LCP существенно расширяет возможности хирурга, позволяет значительно сократить сроки нетрудоспособности и выздоровления, а зачастую сохранить больному жизнь.

Остеосинтез костными штифтами и пластинками.

Соединять отломки при свежих переломах можно костными штифтами и костными пластинками различной формы, длины и толщины. Пластинки кости берут у самого пациента либо используют гомо - или гетерокость.

После оперативного вправления в костномозговой канал обоих отломков вводят соответствующего диаметра костный штифт или на наружной поверхности отломков на уровне перелома укладывают и фиксируют костную пластинку в виде шины.

При отрывных переломах надмышелков и мышелков отломки можно фиксировать небольшими костными штифтами. Для этого через вправленный отломок и его ложе просверливают канал и вколачивают костный штифт.

Положительной стороной остеосинтеза костным трансплантатом является то, что пересаженная кость служит не только фиксатором, но и биологическим раздражителем и материалом, оказывающим содействие в сращении перелома. Кроме того, костный трансплантат постепенно рассасывается, поэтому повторная операция, по удалению фиксатора не нужна. К отрицательной стороне этого вида остеосинтеза относится то, что костный трансплантат нередко рассасывается и ломается еще до костного сращения перелома, в результате чего может произойти вторичное смещение отломков, искривление оси конечности. Поэтому после остеосинтеза костным трансплантатом необходимо сразу же наложить гипсовую повязку на длительный срок.

Из-за высоких стимулирующих свойств костная трансплантация в основном

применяется при лечении ложных суставов и замедленном сращении перелома. При свежих переломах остеосинтез костной пластиной производится сравнительно редко.

Трансартикулярная фиксация спицами.

В случае лечения околоуставных переломов и вывихов для обездвижения отломков и для избежания рецидива вывиха применяется трансартикулярная фиксация отломков. При проведении тонких спиц через хрящ на непродолжительное время (около 3-4 недель) и удалении их, хрящ регенерирует, и функция сустава не нарушается.

Проведение спиц должно выполняться в строго асептических условиях. При оставлении спиц над кожей необходимо регулярно проводить туалет в области входа спицы. Если возникают воспалительные явления, спицу необходимо удалить. Для предупреждения миграции спицу надо загнуть. Из других осложнений при этом методе наблюдаются переломы спиц, которые можно предупредить тщательной внешней иммобилизацией соответствующего сустава.

Наружный чрескостный компрессионно-дистракционный остеосинтез.

Компрессионный остеосинтез взял свое начало еще в середине 80-х годов прошлого столетия. По началу, применялись простые приспособления, которые после репозиции отломков должны были только создать устойчивую фиксацию. При этом фиксация достигалась с помощью 2, а иногда и 4 гвоздей типа Штейнмана, которые проводили через дистальный и проксимальный отломки, выше и ниже уровня перелома большеберцовой кости, в поперечном направлении к ее оси. После вправления отломков гвозди соединяли боковыми металлическими планками или вгипсовывали в наложенную гипсовую повязку. В настоящее время предложено несколько десятков аппаратов и приспособлений для компрессионного остеосинтеза. Одни из них предназначены только для фиксации отломков, другие для сопоставления отломков и реализации компрессионного остеосинтеза.

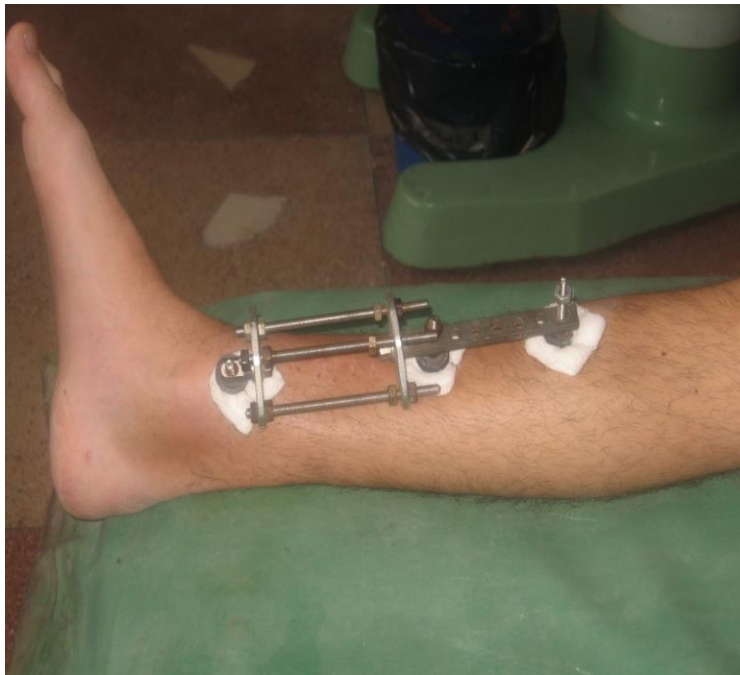Клинические наблюдения показывают, что положительные стороны компрессионного остеосинтеза проявляются в тех случаях, когда удастся хорошо репонировать, сблизить, создать плотный контакт по всей поверхности излома между отломками и обеспечить их устойчивую неподвижность. Лучшее всего плотный контакт между отломками создается при наличии плоских опорных поверхностей, когда имеются условия для первичного заживления отломков. Обычно это наблюдается при поперечных переломах. При такой фиксации отломков, особенно при поперечных переломах, нейтрализуются отрицательно влияющие на процесс сращения режущие, растягивающие и ротационные силы. Сама по себе компрессия (взаимодавление между отломками) не ускоряет заживление перелома и полезна лишь в той мере, в какой это необходимо для создания плотного контакта между отломками. Чрезмерное взаимодействие отломков если и не вредно, то, во всяком случае, не полезно.

Таким образом, клинические наблюдения и экспериментальные исследования показывают, что решающее влияние на скорость сращения

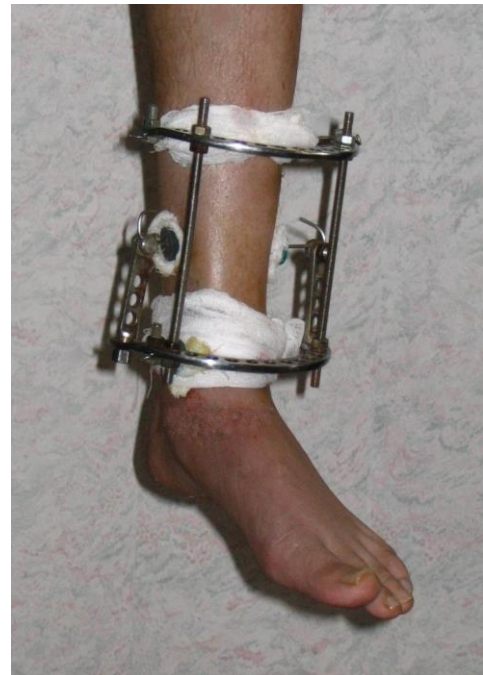оказывает не компрессия, а степень сближения, протяженность контакта и устойчивая обездвиженность отломков. Чем плотнее сближены отломки и меньше щель между ними на всем протяжении плоскости перелома и чем лучше обездвижены отломки, тем скорее они срастаются.

Положительные стороны компрессионного остеосинтеза больше проявляются при переломах длинных трубчатых костей на уровне метафизов. В этих случаях отломки в губчатой кости настолько сближаются, что происходит некоторое внедрение одного отломка в другой. При свежих диафизарных переломах длинных трубчатых костей, особенно голени, отломки с помощью компрессирующих аппаратов хорошо репозируются, сближаются и обездвиживаются. В этом положительная сторона лечения таких переломов указанным способом.

ФИКСАЦИЯ АППАРАТОМ



стержневого типа



спицевого типа

Особенно целесообразно применять компрессионно-дистракционные аппараты при лечении открытых, инфицированных переломов и ложных суставов. К наиболее частым осложнениям при использовании компрессионно-дистракционных аппаратов, относятся воспалительные явления или нагноение в местах проведения спиц. Предрасполагающим фактором является имеющийся или перенесенный ранее остеомиелит в области оперативного вмешательства. Причины возникновения этого осложнения ошибки во время операций и в послеоперационном ведении больных.

К ошибкам во время операции относятся: 1) пренебрежение правилами асептики при проведении спиц; 2) длительность и непрерывность проведения

спиц через склерозированные участки кости, особенно в местах, не прикрытых мышцами, что вызывает термические ожоги мягких тканей; 3) игнорирование такого простого и необходимого приема, как сдвигание кожи перед проведением шин в сторону, противоположную предполагаемой коррекции, что вызывает прорезывание спиц через кожу во время последующих манипуляций в аппарате; 4) проведение спиц непосредственно через остеомиелитический очаг.

Из ошибок в послеоперационном периоде следует отметить, прежде всего, недостаточно тщательный туалет и уход за спицами (в этих случаях вероятность нагноения возрастает с увеличением сроков применения аппарата). Сюда же следует отнести недостаточную стабильность фиксации в аппарате, что вызывает подвижность его блоков вместе со спицами, и недостаточно энергичные меры по борьбе с начальными воспалительными явлениями в области проведения спиц.

Остеомиелит в области проведения спиц также связан с уже указанными причинами. Он развивается с образованием в начальных стадиях характерных кольцевидных секвестров. Опасность возникновения остеомиелита увеличивается, если упорно продолжают лечение данным способом наложения аппарата при наличии выраженного нагноения в местах проведения спиц. В подобной ситуации необходимо либо сменить спицу, проведя ее через воспаленные участки кожи, либо переложить все кольцо аппарата, либо, если воспаление мягких тканей не прекращается, демонтировать аппарат и перейти к другому методу лечения.

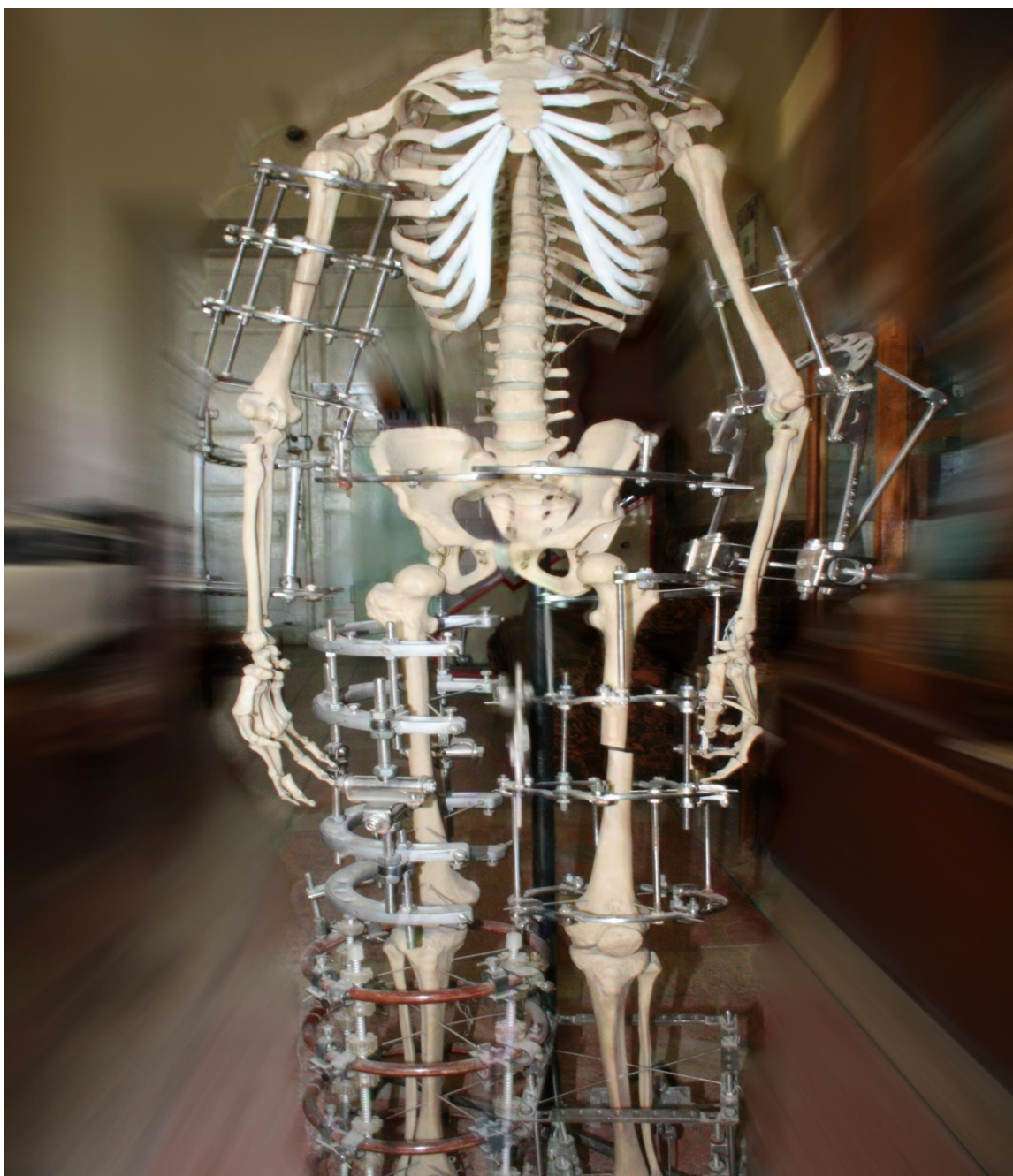
Боли в местах проведения спиц или неясной локализации с иррадиацией по ходу сегмента наиболее часто возникают в результате прорезывания спиц через кожу. Боли, иррадиирующие по ходу сегмента конечности, если отсутствуют неврологические расстройства, могут служить признаком того, что спица проходит вблизи нервного ствола и периодически давит на него при мышечных сокращениях. Болевой синдром может развиваться также при наличии флебитов и тромбфлебитов с соответствующими клиническими проявлениями. Во всех этих случаях также необходимо либо переложить спицу, кольцо, либо снять аппарат.

Недостаточная стабильность в области перелома может быть следствием технических погрешностей при наложении аппарата и зависеть от характера перелома (оскольчатые переломы на большом протяжении сегмента конечности с косой линией излома или большими краевыми дефектами костей, когда применение аппаратов нецелесообразно). Исключение составляют травмы с обширным повреждением мягких тканей, когда наложение аппарата показано главным образом для ухода за раной.

К техническим погрешностям относятся: наложение колец на разном расстоянии от линии перелома; наложение аппарата только из двух колец (без показаний к этому) при нестабильных переломах с созданием большого расстояния от плоскости кольца до линии перелома, что ведет к подвижности фрагментов даже при небольших мышечных сокращениях; невозможность достаточной репозиции при неправильном соединении звеньев аппарата.

Кровотечение из мест проведения спиц чаще всего является следствием

пролежня сосуда из-за давления на него проходящей рядом спицы. Повреждение сосудов спицей непосредственно в момент проведения ее возникает при грубом нарушении правил проведения спиц, когда, не учитывается топография сосудисто-нервных образований. Прорезывание спиц через кость при осуществлении компрессии происходит вследствие проведения спиц слишком близко к концу фрагмента или непосредственно через плоскость дополнительного излома при оскольчатых переломах, а также при выраженном остеопорозе. В единичных случаях наблюдаются развитие невритов, парезов, ишемических явлений при длительной дистракции, внезапное нарушение стабильности и повторные смещения фрагментов в аппарате. Причинами их были повреждения нервных стволов при проведении спиц без учета топографии, слишком интенсивная дистракция на фоне трофических и рубцовых изменений тканей, поломка фиксаторов спиц, непрочность штанг и другие технические ошибки при наложении аппаратов.



Лечебная гимнастика, трудотерапия и механотерапия.

Лечебная гимнастика широко применяется в травматологической, ортопедической и хирургической практике. Особое значение имеет гимнастика при лечении переломов функциональным методом. Основным положением современной лечебной гимнастики является влияние на организм в целом, стремление поднять и сохранить его тонус и посредством повышения жизнедеятельности воздействовать на очаг заболевания. В отличие от ранее применявшейся лечебной гимнастики, включающей преимущественно пассивные движения, для современной лечебной гимнастики характерен активный метод активные движения.

Лечебную гимнастику следует проводить с первых дней, включив ее в систему функционального лечения переломов. Активные движения поврежденной конечностью предупреждают атрофию мышц, остеопороз, сморщивание связочного аппарата суставов, улучшают крово- и лимфообращение, ускоряют процесс образования мозоли и выздоровление. Движения в свободных суставах, изометрическая гимнастика мышц, раннее ритмичное напряжение, активное сокращение и расслабление мышц иммобилизованного сегмента конечности (в гипсовой повязке), электрогимнастика мышц, движения с нагрузкой на конечность (если нет противопоказаний) предупреждают развитие тромбофлебитов, атрофию мышц, контрактуры суставов.

Нормальная функция и тонус мышц тесно связаны с импульсами, получаемыми из центральной нервной системы. Отсутствие движений ухудшает общее состояние и самочувствие больного, при этом местные процессы протекают вяло.

Благодаря лечебной гимнастике улучшается обмен веществ, нормализуются кровообращение, дыхание, психическое состояние больных. У них повышается общий тонус, укрепляется воля к выздоровлению. Постепенно нарастающая физическая тренировка благотворно влияет на компенсаторную и адаптационную способность организма. Лечебная гимнастика очень важна для лежачих больных. У находящихся на вытяжении больных, особенно пожилого возраста, гимнастика должна быть направлена и на профилактику пневмоний и пролежней.

Лечебная гимнастика применяется в течение всего периода лечения. Комплекс движений в каждом случае должен соответствовать виду перелома с учетом способа и этапа лечения. Активные движения конечности или сокращения мышц не должны нарушать покой на месте повреждения. Во время лечебной гимнастики больные не должны испытывать боля.

Противопоказаниями к лечебной гимнастике служат общее тяжелое состояние больного, высокая температура, острые воспалительные процессы.

В стационаре лечебная физкультура проводится в виде гигиенической и лечебной гимнастики методистами под врачебным контролем. Гигиеническая

гимнастика необходима как лежачим, так и ходячим больным. Она проводится ежедневно утром в течение 16 мин в предварительно проветренном помещении. В комплекс гигиенической гимнастики, как правило, включаются упражнения для здоровых конечностей, дыхания.

Лечебная гимнастика проводится в виде групповых занятий с больными, имеющими однородные переломы, или индивидуально. Она включает: а) активные движения, облегченные движения с помощью и движения с сопротивлением; б) пассивные движения, преимущественно при параличах; в) упражнения на механотерапевтических приборах.

Механотерапией пользуются при лечении переломов для восстановления движений в суставах. С этой целью применяются специальные снаряды и аппараты. Аппараты сконструированы по принципу двуплечего рычага, маятника; некоторые из них приспособлены для движений с сопротивлением. На этих аппаратах можно производить активные и пассивные движения.

Удобен универсальный маятниковый аппарат, который может быть применен для всех суставов конечностей. Более портативны и легко могут быть изготовлены в любом лечебном учреждении блоковые установки. Через один или несколько блоков пропускают шнур, на одном конце которого подвешивают груз, а на другом прикрепляют манжетку, надеваемую на подлежащую упражнению конечность.

Большое значение имеют также специальные приборы и предметы для упражнений пальцев и кисти (бруски, баллончики для сжатия и др.). Упражнения на аппарате должны дозироваться и проводиться под контролем методистов по лечебной гимнастике. Движения при помощи аппаратов не имеют самостоятельного значения, а применяются как составная часть лечебной гимнастики.

Для восстановления функции исключительно важна трудотерапия, представляющая собой систему дифференцированного лечебного воздействия на организм в целом и на восстановление функции того или иного поврежденного органа и прежде всего верхней конечности.

Трудотерапия применяется в комплексе с другими функциональными методами: физиотерапией, лечебной гимнастикой, массажем, механотерапией. В процессе трудотерапии больной не только лечится, но и участвует в том или ином производственном процессе. Из видов труда, полезных для местного воздействия на опорно-двигательный аппарат, применяются строгание, пиление, сверление, работа стамеской, отверткой, слесарные работы, сапожное, швейное, переплетное дело, печатание на пишущей машинке и т. п. Развитию функции пальцев кисти способствует плетение, вязание, лепка и др. В условиях трудовой деятельности внимание работающего концентрируется не на самих движениях, а на результатах работы. Трудотерапия имеет исключительное значение в подготовке больного к труду, она дисциплинирует, воспитывая волю к деятельности, и благоприятствует использованию, больших адаптационных и компенсаторных возможностей организма. Трудотерапия должна проводиться инструкторами и методистами под

медицинским наблюдением.

Физиотерапия и массаж.

При травматических переломах широко применяются лечение теплом, электро- и светолечение, лучевая терапия, грязелечение. Эти методы используются чаще в период долечивания для уменьшения болей и тугоподвижности суставов, рассасывания отека.

Световые, суховоздушные и водные процедуры чрезвычайно эффективны в борьбе с болевым синдромом. С этой же целью применяют электрофорез с новокаином, эритемные дозы ультрафиолетового облучения. Хороший болеутоляющий эффект дают малые, не вызывающие ощущения тепла дозы УВЧ.

Борьба с отеками занимает большое место в лечении переломов. Отеки часто наблюдаются после снятия гипсовых повязок и при переходе больного из горизонтального положения, в котором он находился в начале лечения, в вертикальное. Чтобы ускорить рассасывание отеков и восстановить нормальное крово- и лимфообращение в конечности, применяют суховоздушные ванны, соллюкс, инфракрасные лучи, водные процедуры, грязе-, глино- и торфолечение, парафиновые аппликации, озокерит, УВЧ, диатермию. С этой же целью применяются низкочастотные и постоянные магнитные поля.

В целях борьбы с отеком в настоящее время пользуются специальными пневматическими чулками, надеваемыми на конечность. Положительное давление в них поддерживается путем подкачки воздуха специальным насосом и контролируется манометром.

Отеки могут зависеть от тромбоза, который наблюдается преимущественно при переломах костей голени, в особенности у лиц, страдающих венозной недостаточностью. Своевременная профилактическая антикоагулянтная терапия имеет большое значение для предупреждения тромбоза и отеков.

В результате внутримышечных кровоизлияний, ушиба и разрывов мышц, наблюдающихся при переломах костей, а также кровоизлияний и выпотов в суставах длительное время может наблюдаться ограничение движений и тугоподвижность суставов. При этих нарушениях большую роль играют физиотерапевтические методы.

Лечебное значение физиотерапевтических процедур основано на нервно-рефлекторной реакции, вызываемой раздражением рецепторного аппарата кожи и прилежащих тканей, а также на ускорении под влиянием этих процедур притока артериальной крови, оттока венозной крови и лимфы.

Массаж (ручной или специальными приборами) улучшает циркуляцию крови и местный обмен веществ, вызывает гиперемии тканей, способствует рассасыванию выпотов, отеков, инфильтратов и кровоизлияний. Массаж тонизирует ткани, повышает сократимость и эластичность мышц, благотворно действует на возбудимость периферической нервной системы.

Основными приемами массажа являются поглаживание, растирание, разминание, поколачивание, вибрация. Массирование производится в центральном

направлении; при этом больной не должен испытывать никаких болей. Массаж не следует применять по шаблону. В раннем периоде лечения переломов массаж вызывает боли, дополнительно травмирует ткани и может изменить положение отломков. Описаны случаи, когда при свежих переломах массаж был причиной эмболии легочной артерии. Вот почему в раннем периоде лечения переломов, до сращения отломков, массаж применяется только в виде исключения.

Массаж противопоказан при открытых и инфицированных переломах, когда существует опасность обострения скрытой инфекции, при всяких заболеваниях кожи (дерматит, экзема, фурункулез), гнойных процессах, лимфаденитах, лимфангитах, тромбозах, флебитах, варикозном расширении вен, у лихорадящих больных. Если в процессе лечения перелома систематически проводилась лечебная гимнастика, показания к применению массажа ограничиваются заключительным периодом лечения. Показаниями к массажу служат отеки, тугоподвижность суставов, атрофия мышц.

Реабилитация

Как вспомогательные методы лечения, проводятся лечебная гимнастика, массаж, физиотерапевтическое лечение, СРМ-терапия. Сроки восстановления при переломах во многом определяются сложностью и локализацией перелома. Они варьируются от нескольких недель до нескольких месяцев. В некоторых случаях восстановление после перелома не происходит, формируется ложный сустав. В таких ситуациях применяют различные методы оперативного лечения.

Нарушения консолидации переломов

(замедленная консолидация, несросшийся перелом, ложный сустав).

Причины. Клиника. Диагностика. Лечение.

Несращение перелома следует скорее считать дефектом работы хирурга, чем относить за счет чрезмерной активности остеобластов. Сращения перелома можно почти всегда достигнуть. Принято ссылаться на ряд моментов, задерживающих срастание: плохое стояние отломков, интерпозицию мягких тканей, значительное расхождение отломков, плохое кровоснабжение, отсутствие функциональной нагрузки, инфекцию, остеопороз, старческие изменения, оперативное вмешательство, нарушающее целостность надкостницы, закупорку костномозгового канала, реакцию на металлические пластинки и гвозди, отсутствие кровяного сгустка между фрагментами. Однако все перечисленные условия могут лишь задержать образование мозоли, причиной же отсутствия сращения перелома при наличии гематомы между отломками может быть только недостаточная иммобилизация. На сроки образования костной мозоли оказывают возрастные факторы. Перелом бедра в раннем детстве срастается 3-4 недели, а у взрослых 3-4 месяца. Но во всех возрастах, даже в 90 лет переломы бедра срастаются. Нарушение кровоснабжения может замедлить процесс сращения, но при условии длительной и правильной иммобилизации перелом все же срастается. Оперативное вмешательство может привести к некоторому нарушению

кровообращения вследствие отделения мягких тканей от кости, но послеоперационная иммобилизация, применение пластинок и другие методы помогают заживлению перелома. Чрезмерное вытяжение может замедлить сращение, но при удлинении срока иммобилизации перелом срастется. Даже тяжелая инфекция в области перелома не исключает сращения, если иммобилизация продолжается до года и даже больше.

Медленное, запоздалое сращение и несращение переломов.

Если в течение первых недель линия перелома ясно видна, но нет расхождения отломков, вогнутости поверхностей перелома, декальцинации и склероза, положение нормально. Но при этом сращение может быть медленным. Вялость заживления зависит от типа перелома, кровообращения, возраста и конституции больного. Перелом срастется, если будет обеспечена достаточно длительная иммобилизация. Медленное срастание редко наблюдается при переломах диафизов трубчатых костей, не осложненных инфекцией, чрезмерным вытяжением или оперативным вмешательством, но следует помнить, что и нормальный процесс заживления иногда может длиться целый год. При переломах ладьевидной кости и шейки бедра недостаточность кровообращения наблюдается чаще, чем при других повреждениях. Установить точно период необходимой иммобилизации для каждого вида перелома невозможно. Перелом ладьевидной кости с полным нарушением кровообращения, может срастаться в течение 1 – 2 лет, или процесс может закончиться формированием ложного сустава при отсутствии полноценной иммобилизации.

Неликвидированная подвижность отломков и вызываемая ею реактивная гиперемия обуславливают декальцинацию кости, вследствие чего линия перелома расширяется, образуя полость с неясно выраженными очертаниями; рекальцинации или склероза еще нет.

Ложный сустав (псевдоартроз).

Ложный сустав (псевдоартроз) — нарушение целостности кости с наличием патологической подвижности (чаще - диафиза трубчатой кости).

Частота — приобретённые (посттравматические) составляют 2–3% среди всех переломов. Чаще всего возникают на большеберцовой кости, костях предплечья, реже — на бедренной и плечевой костях. Врождённые локализуются на голени и составляют 0,5% от всей врождённой патологии опорно-двигательного аппарата.

Классификация

По этиологии:

- врождённый;
- приобретённый.

По виду:

- фиброзный ложный сустав без потери костного вещества;
- фиброзно-синовиальный ложный сустав (истинный ложный сустав)
- ложный сустав с потерей костного вещества (дефект кости).

Патогенез. Ложный сустав (посттравматический) представляет собой одну из форм (или стадий) несовершенной остеорегенерации. Формально выделяют замедленную консолидацию — состояние, когда после перелома миновал средний срок, необходимый для сращения перелома данной локализации, однако клинически и рентгенологически консолидация не определяется. Ложный сустав — это такое состояние, когда после перелома прошел двойной средний срок, необходимый для его сращения, а признаков консолидации нет. Такое разделение, несмотря на определённую условность, имеет большое клиническое значение. Замедленная консолидация позволяет надеяться на сращение. Диагноз ложный сустав исключает сращение без дополнительной стимуляции и фактически является показанием к операции. В основе развития врождённого ложного сустава лежат нейротрофические расстройства. При фиброзной дисплазии причина развития ложного сустава — наличие очагов низкодифференцированной костной ткани, которая неспособна нести адекватную опорную функцию.

Факторы риска. Можно выделить общие и местные факторы, предрасполагающие к образованию ложного сустава.

Общие:

- Эндокринные заболевания и патология обмена веществ, особенно электролитного;
- Инфекционные заболевания;
- Общие нарушения кровообращения (шок, кровопотеря);
- Нарушения иннервации;
- Сочетанная травма и множественные переломы;
- Комбинированные поражения.

Местные:

- Обширное разрушение тканей;
- Наличие диастаза между отломками и интерпозиция тканей;
- Нестабильный остеосинтез;
- Неадекватный режим ЛФК ;
- Местный инфекционный процесс;
- Местные нарушения кровообращения (например, шейка бедра).

Клиническая картина.

1. Подвижность в области патологического очага, как правило — безболезненная;
2. Деформация конечности;
3. Гипотрофия мышц;

4. Нарушение опорной и двигательной функции конечности, её укорочение (иногда).

Рентгенологические признаки: щель между отломками, атрофия отломков и склероз их концов, заращение костномозгового канала (замыкающая пластинка), иногда — остеопороз.

Лечение.

Консервативное (стимуляция репарации, остеогенеза) — чаще всего — неэффективно;

Оперативное — предпочтение отдают малотравматичным методам лечения, к которым относится компрессионно-дистракционный остеосинтез. Этот способ лечения позволяет управлять положением фрагментов кости в процессе фиксации, добиваться регулируемой компрессии или дистракции в зоне ложного сустава, что в большинстве случаев приводит к положительному результату. При неэффективности — резекция концов отломков с последующим удлинением (билокальный компрессионно-дистракционный остеосинтез); костная пластика трансплантатом на питающей ножке с использованием микрохирургической техники. При лечении врождённого ложного сустава лечение комплексное — медикаментозное и физиотерапевтическое лечение, направленное на улучшение нервной трофики в сочетании малотравматичными видами иммобилизации или костной пластикой.

Травматический остеомиелит. Этиология. Патогенез.

Клиника. Диагностика. Лечение.

Остеомиелит травматический — гнойно-воспалительное осложнение огнестрельных переломов, а также переломов (главным образом открытых), вызванных другими причинами.

Микрофлора разнообразна: гемолитический стрептококк, стафилококк, реже гнилостная и анаэробная инфекция. На развитие и течение воспалительного процесса влияет степень повреждения, вирулентность инфекции и общая реакция организма. В зависимости от морфологических изменений наблюдаются три этапа в развитии травматического остеомиелита: остро протекающий процесс, при котором происходит отграничение и отторжение мертвых тканей, начальный период, когда начинают преобладать восстановительно-регенеративные процессы, и хронический, когда наступает прекращение регенерации и на первый план выступают медленно развивающиеся дегенеративные изменения (остеосклероз, гиперостоз).

Симптоматология и клиника. По течению выделяют две формы травматического остеомиелита: острую и хроническую. При острой наблюдаются: повышение температуры до 39° и выше, слабость, бессонница, отсутствие аппетита, в картине крови лейкоцитоз до 15 000, токсическая зернистость, падение гемоглобина. Местно: отечность, инфильтрация мягких тканей, гнойные затеки, свищи, при наличии раны грануляции тусклые, отделяемое гнойно-гнилостного

характера, консолидация перелома отсутствует. Осложнения: сепсис, гнойный артрит, тромбоз флебит. Хроническая форма остеомиелита начинает проявляться в период формирования костной мозоли. Появляются болезненность мягких тканей в области перелома, отечность, при наличии раны грануляции тускнеют, покрываются серым налетом, отделяемое из раны приобретает гнилостный характер, иногда с гноем отходят мелкие костные секвестры. Образуется длительно не заживающий свищ. Общее состояние удовлетворительное, температура субфебрильная, в крови умеренный лейкоцитоз (до 12 000) со сдвигом влево, ускоренная РОЭ. Осложнения: ложный сустав, деформация, укорочение конечности, атрофия мышц, амилоидоз внутренних органов.

Диагностика травматического остеомиелита основывается на клинической картине и данных рентгенологического исследования (через 2—3 недели после травмы — остеопороз, остеолит, кариес концов костей, остеоperiостит, явления остеонекроза, костные секвестры).

Профилактика. В основе лежит предупреждение нагноительных процессов в мягких тканях и в кости — своевременная полноценная хирургическая обработка раны, ранняя и надежная иммобилизация, вторичная обработка раны по показаниям, раскрытие затеков, применение антибиотиков.

Лечение остеомиелита:

Консервативное лечение остеомиелита: ударные дозы антибиотиков, иммобилизация, поднятие иммунобиологических сил организма (переливание крови, плазмы, диета из полноценных, легко усвояемых белков и углеводов, витамины), климатотерапия, физиотерапия, грязелечение.

Оперативное лечение — основной метод лечения травматического остеомиелита. При установлении диагноза независимо от срока, прошедшего после травмы, показана вторичная хирургическая обработка раны, заключающаяся в удалении омертвевших тканей, свободно лежащих костных отломков, вскрытии затеков. При длительном существовании свищей и сформировавшихся секвестрах показана секвестрэктомия. Резекция кости применяется при остеомиелите лопатки, ребра, ключицы, тазовых костей, реже при поражении длинных трубчатых костей. При эпифизарном остеомиелите и развитии вторичного артрита показана резекция сустава. К ампутации прибегают в тех случаях, когда другие методы не позволяют удалить очаг и возникает опасность развития сепсиса.

Послеоперационное лечение травматического остеомиелита: покой, антибиотики, общеукрепляющая и дезинтоксикационная терапия, климатолечение, физиотерапия, грязелечение, лечебная физкультура.

Вывихи. Классификация. Клиника. Диагностика. Лечение.

Вывих — нарушение конгруэнтности суставных поверхностей костей, как с нарушением целостности суставной капсулы, так и без нарушения, под действием механических сил (травма) либо деструктивных процессов в суставе (артрозы,

артриты).

Классификация вывихов.

I. По степени смещения:

- 1) полный (полное расхождение суставных концов);
- 2) неполный — подвывих (суставные поверхности остаются в частичном соприкосновении). Вывихнутой считается дистальная (дальняя от туловища) часть конечности.

Исключения составляют:

- позвоночник — вывихнутым считается вышележащий позвонок;
- ключица (различают вывихи стернального и акромиального конца ключицы, но не вывих лопатки);
- плеча различают передний и задний. В зависимости от смещений кости.

II. По происхождению:

1) Врождённые. Такие повреждения возникают в результате неправильного внутриутробного развития плода — недоразвитие суставной впадины и головки бедра (дисплазия). Чаще отмечаются врожденные вывихи тазобедренных суставов (2-5 на 1000 новорождённых), реже — вывихи надколенника, коленного сустава. У грудного ребёнка вывих бедра проявляется асимметрией складок по внутренней поверхности бёдер, ограничением отведения ноги и т. п.; когда ребёнок начинает ходить и позже — хромотой и относительным укорочением одной нижней конечности, при двустороннем вывихе — «утиной» походкой. Врождённый вывих надколенника проявляется болями, полной неподвижностью сустава, его воспалением, гемартрозом; ходят дети плохо, часто падают. Лечение врождённого вывиха бедра (вправление, наложение специальных шин или гипсовых повязок) должно начинаться как можно раньше — наилучшие результаты даёт у детей 3 мес., но возможно и до 2 лет. При безрезультатности такого лечения в 2-4 года — хирургическая операция. Профилактика: ортопедическое обследование новорождённых. Нельзя туго пеленать (и тем более свивать), насильственно выпрямлять ножки, преждевременно ставить ребёнка (раньше, чем ребёнок встанет на ножки сам);

2) Приобретённые. Они возникают при травме — травматические или при заболеваниях (остеомиелит, полиомиелит и др.)- патологические, или самопроизвольные.

Травматические вывихи в большинстве случаев происходят под влиянием не прямой травмы, когда место приложения силы отдалено от повреждающегося сустава (например, при падении на кисть вытянутой руки происходит вывих в плечевом суставе). Причиной травматического вывиха может быть резкое сокращение мышц, вызывающее движение, выходящее за пределы нормальной подвижности данного сустава (например, вывих нижней челюсти при чрезмерном открывании рта). Значительно реже возникают вывихи от прямой травмы — удар в область сустава. У детей в возрасте 1-3 лет наблюдаются так называемые «вывихи

от вытягивания», возникающие в суставах (плечевом, локтевом) от резкого рывка ребёнка за руку (когда его ведут за ручку, и он оступился). Проявляются сильными болями в области сустава, деформацией, нарушением или утратой движений.

При вывихах почти всегда происходит разрыв капсулы суставов, могут быть повреждены сухожилия, мышцы, кости, сосуды и нервы; такие вывихи называются осложнёнными. Вывихи могут быть закрытыми — без повреждения кожи над суставом и открытыми, когда образуется рана, проникающая в полость сустава. Иногда вследствие значительного растяжения суставной сумки и связок при вывихе, а также без правильного лечения вывиха возникает вновь даже при небольшом насилии. Это так называемый привычный вывих (наиболее частый в плечевом суставе).

Патологический вывих чаще возникает в тазобедренном и плечевом суставах обычно в результате разрушения суставных поверхностей вследствие патологического процесса. Паралитический вывих наблюдается при параличе или парезе окружающих сустав мышц. Эти вывихи возникают без заметного приложения внешней силы, как бы самопроизвольно, например, во время ходьбы, поворачивания в постели и т. п.

Этиология.

Частота вывихов в различных суставах зависит от анатомических и физиологических особенностей сустава: от его формы, размеров и эластичности суставной капсулы, расположения и крепости связок, степени развития мышц, подвижности сустава, объема движений и участия сустава в активных движениях тела.

Легче всего происходит вывих в шаровидных и блоковидных суставах, например, в плечевом, так как плечевой сустав имеет шаровидную форму и очень маленькую и плоскую суставную площадку по сравнению с головкой плечевой кости; сравнительно большая свободная суставная капсула позволяет производить обширные движения в этом суставе; плечевой сустав имеет слабо развитый связочный аппарат, недостаточно плотно укреплен мышцами, особенно в передней части, под большой грудной мышцей, в подмышечной области, куда чаще всего и происходит вывих головки плеча.

Патологическая анатомия.

При вывихе всегда происходит разрыв капсулы, кровоизлияние в полость и окружность сустава. Исключение составляют вывихи нижней челюсти, при которых вследствие большого объема суставной капсулы вывих может произойти и без разрыва капсулы.

При смещении и во время вывиха головки сустава травмируются и окружающие сустав мягкие ткани, нервы, сосуды лимфатические и кровеносные, мышцы. При грубом воздействии внешней силы могут произойти осложненные вывихи, при которых наблюдается размозжение мышц, разрывы крупных сосудов с обширными кровоизлияниями, растяжения и разрывы крупных нервных стволов, переломы костей и иногда, наконец, разрывы кожи (открытый вывих).

Клиника.

Основной жалобой больных при вывихах является боль и невозможность движений в суставе. Клиническая картина вывиха тем характернее, чем поверхностнее расположен сустав, и чем меньше мышечный слой, покрывающий его.

Во-первых, видна деформация в области сустава, отсутствие на нормальном месте головки и легко прощупываемая пустая суставная впадина, хотя при обширных гематомах не всегда удается определять формы костного скелета.

Вторым важным симптомом вывиха является фиксация конечности в неправильном положении, особенно характерном при вывихе нижней челюсти, пальца, бедра.

Третьим симптомом является, так называемая, пружинная фиксация, когда при всякой попытке движения в поврежденном суставе ощущается своеобразное сопротивление к изменению положения. При всяком вывихе отмечается припухлость вследствие кровоизлияния в область сустава и диффузная болезненность. Впрочем, эти симптомы могут наблюдаться и при таких повреждениях вблизи от сустава, как ушибы, переломы.

При осложненных вывихах к указанным выше типичным симптомам присоединяется ряд других, зависящих от вторичных повреждений тканей: отек или анемия конечности в результате разрыва сосудов, нарушение чувствительности и движений в периферической части поврежденной конечности при повреждении нервов, острая локализованная боль при сопутствующих переломах костей и т. д.

Лечение.

Лечение вывихов состоит в восстановлении нормальных анатомических соотношений в суставе. Эта задача разрешалась с древних времен с помощью тяги за поврежденную конечность при фиксации туловища, иногда с дополнительным подталкиванием прощупываемой головки в полость сустава.

Но простая механическая тяга без учета анатомических и физиологических особенностей сустава нередко приводила к тяжелым вторичным повреждениям: переломам конечностей, разрывам сосудов, нервов и даже к отрывам конечности. Современные методы вправления вывихов ставят задачей избежать грубой механической силы. Для этого, необходимо, прежде всего, добиться расслабления мускулатуры, что достигается путем наркоза, местной анестезии и методом физиологического расслабления мышц. Следует широко использовать возможности физиологического расслабления мышц. На этом принципе основан способ вправления вывихов по Ю. Ю. Джанелидзе.

Распространенным методом вправления вывихов является также метод Кохера, основанный на проведении ряда движений в поврежденном суставе в соответствии с анатомическими особенностями его, как бы повторяющими в обратном порядке движения, вызвавшие вывих.

Вправление вывиха плеча по способу Кохера начинается со сгибания под

прямым углом в локтевом суставе и приведения поврежденной конечности к туловищу при значительном вытяжении книзу. Этот подготовительный прием ведет к расслаблению мускулатуры плеча и большой грудной мышцы. Остается ввести головку через щель суставной капсулы обратно и полость сустава. Так как в момент вывиха головка обычно совершает поворот вокруг своей оси в ту или другую сторону — внутрь или кнаружи,— то нужно произвести движение, корригирующее этот поворот в направлении, обратном тому, в каком совершился поворот при вывихе. Тогда стоящая у края суставной впадины головка сравнительно легким толчком кверху вводится в полость сустава.

Таким образом, при вправлении вывиха плеча по Кохеру отмечаются четыре этапа: 1) сгибание в локте, 2) приведение руки к туловищу, 3) тяга книзу с одновременным поворотом кнаружи (при передних вывихах плеча), 4) поднятие руки кпереди и кверху с забрасыванием предплечья и кисти на здоровое плечо.

Метод Ю. Ю. Джанелидзе для вправления вывиха плеча основан на расслаблении мускулатуры путем утомления ее. Больного укладывают на столе, на больном боку со свисающей через край стола рукой, причем голова лежит на отдельном маленьком столике. В этом положении больной находится в течение 20—25 минут, сопротивляемость мышц у него в силу утомления резко понижается, затем столик из-под головы больного убирают, голову удерживает санитар или сестра, хирург же производит сильное, но нерезкое давление на согнутое в локтевом суставе предплечье с легким поворотом кнаружи. В момент вправления вывиха ощущается характерное щелканье, после чего сразу же становятся возможными движения в суставе. При очень сильной болезненности, а также у больных с повышенной болевой чувствительностью желательнее перед вправлением вывиха ввести в полость сустава 20—30 см³ 1—2% новокаина. Аналогичный прием предложен Ю. Ю. Джанелидзе для вправления вывиха бедра.

Последующее лечение. После вправления вывиха не следует применять сложных фиксирующих повязок, а тем более, гипсовых. Достаточно фиксации в течение 5—6 дней в косынке или повязке Дезо при вывихах плеча или покоя в постели в течение 2—3 недель при вывихах бедра. Более длительная фиксация нежелательна, так как может развиваться тугоподвижность вследствие организации гематомы и сморщивания капсулы.

Привычные, застарелые, патологические вывихи. Привычными вывихами называются легко наступающие повторные вывихи в одном и том же суставе. Чаще наблюдаются вывихи плеча при повторной травме, что зависит от слабости капсулы и связок аппарата. Привычные вывихи, повторяющиеся при резких движениях, ограничивают трудоспособность больного. В таких случаях, применяется оперативное лечение, состоящее в укреплении связочного аппарата сустава.

Причиной патологических вывихов является чаще поражение суставных концов костей. Под влиянием острой или хронической инфекции (остеомиелит, туберкулез) может наступить разрушение одной или обеих суставных

поверхностей, вследствие чего суставная головка смещается по отношению к суставной впадине, развивается подвывих, а иногда и полный вывих. Развитие опухоли в головке кости или в суставной впадине также нарушает нормальное соотношение суставных поверхностей: увеличенная головка не может помещаться в суставной впадине и постепенно выходит из нее. Растяжение связок сустава при водянке его или после травмы ведет к нарушению нормального положения суставных концов кости, и при незначительном воздействии внешней силы суставные поверхности могут легко смещаться. Нарушение мышечного аппарата сустава (параличи и атрофия мышц) также может способствовать развитию патологических вывихов; вывихи или подвывихи могут произойти и вследствие паралича одной группы мышц при сохранении нормальной силы антагонистов.

Реабилитация.

Порядок реабилитационных мероприятий определяется врачом, в зависимости от тяжести травмы. Назначается физиолечение, иглоукалывание, СВЧ лучи, массаж мышц, ЛФК на срок 3-4 недели.

Тема: ПОВРЕЖДЕНИЯ ВЕРХНЕЙ КОНЕЧНОСТИ

Учебные вопросы

- Травматические вывихи ключицы, плеча, предплечья, кисти.
- Переломы костей надплечья, плеча, предплечья, кисти.
- Механизм повреждений клиника, диагностика.
- Помощь пострадавшим на догоспитальном этапе.
- Способы транспортной иммобилизации.

Контрольные вопросы, рекомендуемые для самоподготовки и устного (письменного) опроса студентов:

1. Вывихи ключицы. Классификация, клиника, диагностика, лечение.
2. Вывихи плечевой кости. Классификация, клиника, диагностика, лечение
3. Вывихи костей предплечья. Классификация, клиника, диагностика, лечение
4. Вывихи костей запястья и пальцев кисти. Классификация, клиника, диагностика, лечение
5. Переломы ключицы. Классификация, клиника, диагностика, лечение
6. Переломы лопатки. Классификация, клиника, диагностика, лечение
7. Переломы плеча. Классификация, клиника, диагностика, лечение
8. Перелом предплечья. Классификация, клиника, диагностика, лечение
9. Переломы кисти Классификация, клиника, диагностика, лечение
10. Содержание помощи на догоспитальном этапе.
11. Способы транспортной иммобилизации подручными средствами и стандартными шинами.
12. Организация амбулаторного лечения и диспансеризация

Содержание учебного занятия.

ВЫВИХИ

Травматическим вывихом называется полное смещение одной суставной поверхности сочленяющихся между собой костей по отношению к другой,

наступившее в результате травмы и сопровождающееся разрывом окружающих сустав тканей (капсула, связки, сосуды и пр.).

Различают полный вывих (*Luxatio*), когда имеется полное смещение одной суставной поверхности по отношению к другой, и неполный, или подвывих (*subluxatio*), когда одна суставная поверхность смещается по отношению к другой не полностью, а частично. При подвывихе сохраняется соприкосновение суставных поверхностей, однако положение их по отношению друг к другу не конгруэнтно. По времени, прошедшему с момента возникновения вывиха, их принято делить на свежие, несвежие и застарелые. Свежими являются вывихи, давность которых не превышает 3 суток. Несвежие - вывихи, со дня возникновения которых прошло не более 2-3 недель. Если с момента вывиха прошло больше 3 недель, такие вывихи называют застарелыми. Кроме того, возникают еще осложненные травматические вывихи, сочетающиеся с проникающими в сустав повреждениями мягких тканей и кожных покровов (открытые вывихи), с повреждением магистральных сосудов и нервов, с внутрисуставными переломами и др.

Вывихи встречаются в 18-20 раз реже переломов и составляют, по статистическим данным разных авторов, от 0,5 до 3% по отношению ко всем травматическим повреждениям. Возникают они у мужчин в 3-4 раза чаще, чем у женщин. Возраст пострадавших колеблется от 20 до 50-60 лет. Вывихи у детей - явление чрезвычайно редкое. В связи с крепостью связочного аппарата и слабостью костной ткани у них чаще всего возникают эпифизеолизы и околосуставные переломы. Если вывихи у детей после 10-летнего возраста все же возникают, то это преимущественно вывихи предплечья. У взрослых чаще всего наблюдается вывих плеча. На его долю приходится более половины всех травматических вывихов.

Частота возникновения вывиха в том или ином суставе зависит от ряда анатомо-физиологических особенностей суставов. К ним относится в первую очередь степень соответствия суставных поверхностей друг другу. Примером несоответствия суставных поверхностей является шаровидный плечевой сустав. Суставная поверхность лопатки почти плоская, а на головке шаровидная. В результате этого несоответствия суставная поверхность головки плечевой кости как бы прилежит к суставной поверхности и лопатке. Вот почему вывихи в плечевом суставе возникают очень часто. Наоборот, вывихи в тазобедренном суставе, являющемся также шаровидным, встречаются редко в связи с тем, что вертлужная впадина охватывает $\frac{3}{4}$ суставной поверхности головки бедренной кости. Она глубоко сидит в вертлужной впадине, что придает большую прочность соединения сочленяющимся поверхностям. Второй анатомо-физиологической особенностью суставов является крепость суставной сумки и окружающего связочного аппарата. Капсула плечевого сустава тонка и слабо укреплена малочисленными связками, что предрасполагает к смещению головки плечевой кости. Тазобедренный сустав имеет прочную толстую капсулу, укрепленную очень

мощными связками, потому вероятность возникновения вывиха в нем меньшая, чем в плечевом суставе. Глубина расположения сустава и отношение к нему окружающих групп мышц являются третьей анатомо-физиологической особенностью, играющей роль в частоте возникновения вывихов. Тазобедренный сустав, например, расположен глубоко и прикрыт со всех сторон толстым слоем мышц, надежно защищающих его от различных внешних воздействий. Поэтому вывихи здесь возникают редко. Локтевой сустав, наоборот, менее защищен. Апофизы образующих его костей мышцами не прикрыты, контурируют под кожей, легкодоступны различным травмирующим воздействиям, поэтому вывихи в локтевом суставе явление довольно частое. Четвертой анатомо-физиологической особенностью сустава, играющей определенную роль и возникновении вывихов, является соотношение между максимально возможным объемом движений в суставе и функциональными запросами, предъявляемыми к конечности в целом. В локтевом суставе, например, объем движений меньший, чем в тазобедренном, но функциональные вопросы к верхней конечности, в том числе и к локтевому суставу, значительно больше, чем к нижней конечности и, в частности, к тазобедренному суставу. Поэтому локтевой сустав чаще тазобедренного может занять такое положение или быть поставленным в такие условия, которые способствуют возникновению вывиха. Другими словами, чем меньше объем движений в суставе и чем разнообразнее они, тем вероятнее положение, которое может занять сустав или конечность в целом, способствующее возникновению травматического вывиха.

Механизм возникновения вывиха может быть прямым, когда сила, приложенная непосредственно на область сустава, выталкивает один из суставных концов.

Чаще всего вывих возникает вследствие не прямой травмы. Сила при этом механизме травмы прикладывается вдали от сустава. Если учесть, что движения в суставах ограничиваются крепкими связками и костными выступами, на которые наталкивается кость при чрезмерном объеме движений, то станет понятным механизм возникновения вывиха. Образуется двуплечный рычаг: внутренний, с точкой опоры (костный выступ или крепкая связка) и коротким плечом рычага, расположенным внутрисуставно или вблизи него, и наружный, где длинным плечом рычага является диафиз вывихивающегося сегмента или вся конечность. При продолжающемся действии силы длинное плечо рычага, используя точку опоры, выталкивает из сустава короткое плечо рычага. Образуется вывих. Он возникает тем легче, чем больше разница в длине между внутренним плечом рычага и наружным. Примером непрямого механизма травмы с возникновением вывиха может быть вывих головки плечевой кости при падении с опорой на кисть вытянутой руки. Вывихи также могут возникать при внезапном некоординированном сокращении мышц (поражение электрическим током) или при чрезмерном сокращении их (бросание гранаты и т. д.). Частота вывихов в суставах верхней и нижней конечностей различна. Вывихи в суставах верхней

конечности встречаются в 6-8 раз чаще, чем в суставах нижней конечности. Из суставов верхней конечности на первом месте стоит вывих в плечевом суставе (55-58% всех вывихов), затем вывих в локтевом суставе (25-27%), в пястно-фаланговых и межфаланговых суставах (7-9%) и в ключично-акромиальном сочленении (2-3%). Из суставов нижней конечности, чаще всего вывих возникает в тазобедренном суставе, затем в голеностопном и, наконец, в коленном. Вывихи в суставах нижней конечности встречаются в среднем в 5-6%, а в суставах туловища – в 3 - 5,8%. Патологоанатомические изменения при травматических вывихах не ограничиваются только смещением суставных поверхностей. Вывих, как правило, сопровождается разрывом капсулы сустава, связок и внутрисуставным кровоизлиянием (гемартрозом), обусловленным разрывом мелких кровеносных сосудистых веточек. Повреждение мелких нервных веточек может привести к выявлению зон гипо- или гиперестезии. Смещение суставных поверхностей, приводящее к изменению относительной длины и оси вывихнутого сегмента, вызывает резкое нарушение мышечного синергизма: меняется длина и направление отдельных мышц, одни могут растягиваться, а другие - укорачиваться. Новые условия, в которые попадают мышцы, приводят к рефлекторному их сокращению, что вызывает развитие вторичной мышечной ретракции, способствующей удержанию вывихнутого сегмента на новом месте. Вот почему важно, вправляя вывих, добиться полного расслабления мускулатуры. Вывихи нередко сопровождаются краевым отрывом апофизов - мест прикрепления мышц и связок (отрыв большого бугорка при вывихе плеча и т. д.).

Клиническими симптомами вывиха являются вынужденное положение конечности, изменение ее длины, отсутствие активных движений в суставе, боль при пальпации, отсутствие головки на обычном месте, резкое ограничение пассивных движений, изменение оси конечности, деформация и пружинящие движения в суставе, выявляемые при попытке произвести пассивные движения. Последний симптом возникает в результате напряжения мышц и связок, вызванного смещением суставной поверхности. Деформация при том или ином вывихе может быть настолько характерной, что по одному положению поврежденного сегмента или конечности в целом можно безошибочно поставить диагноз, который должен быть подтвержден рентгенологически.

Лечение. При травматических вывихах лечение заключается в обезболивании, вправлении вывиха, кратковременной фиксации конечности и применении физиофункционального комплекса лечения. Обезболивание при вправлении вывихов должно быть полным. Это одно из наиболее важных условий их лечения. В соответствии с показаниями (морфология вывиха, возраст больного, степень развитости мускулатуры и др.) применяют наркоз, местное или проводниковое обезболивание. При особенно трудно вправимых вывихах показано применение миорелаксантов. Вправление вывиха производят в порядке оказания urgentной помощи больному и осуществляют без грубого насилия. Предложено много способов вправления травматических вывихов, однако решающую роль при

вправлении играет способ преодоления мышечного сопротивления, вызванного ретракцией мышечной ткани. Вот почему важно добиться полного обезболивания и при вправлении вывиха тем или иным способом не применять грубой физической силы, так как это мучительно для больного и может привести к дополнительной травме, а в дальнейшем к развитию болевого синдрома, деформирующего артроза и ограничению подвижности в суставе. Немедленному вправлению подлежат свежие вывихи. Несвежие вывихи нужно попытаться вправить консервативно. При неудаче прибегают к открытому вправлению. Застарелые вывихи, сопровождающиеся значительными морфологическими изменениями в структурах сустава и окружающих его тканях, подлежат оперативному лечению. Производят открытое вправление или вправление по типу артропластики. В некоторых случаях делают артрорез. После вправления свежего травматического вывиха показана кратковременная, в среднем в пределах 10-14 дней, фиксация конечности в полусогнутом среднефизиологическом положении, обеспечивающем равномерное напряжение всех тканей. Фиксацию в зависимости от локализации повреждения осуществляют задней гипсовой шиной, проволочной шиной, циркулярной гипсовой повязкой или клеевым вытяжением.

За время фиксации конечности происходит заживление разорванной капсулы сустава и связок. Затем назначают разработку движений в суставе. Объем активных и пассивных движений наращивают медленно, применяют массаж, тепло.

Лечение. Открытые вывихи требуют оперативного вмешательства - хирургической обработки раны, вправления вывиха, наложения первичных швов и превращения открытого вывиха в закрытый. Осложнения, нередко сопутствующие вывиху (сдавление магистральных сосудов и нервов), иногда проходят после вправления. Если же явления повреждения сосуда или нервного ствола нарастают, показано оперативное вмешательство, характер которого определяется степенью повреждения упомянутых анатомических образований.

Операция показана также, если между суставными поверхностями ущемился отломанный костный фрагмент, проходящее вблизи сухожилие мышцы или сама мышца. Соблюдение перечисленных правил лечения вывихов обеспечивает благоприятный исход и прогноз при данном повреждении.

ВЫВИХИ КЛЮЧИЦЫ

Вывихи ключицы встречаются значительно реже ее переломов и составляют в среднем 3% всех вывихов. Встречаются они преимущественно у мужчин в возрасте от 20 до 50 лет.

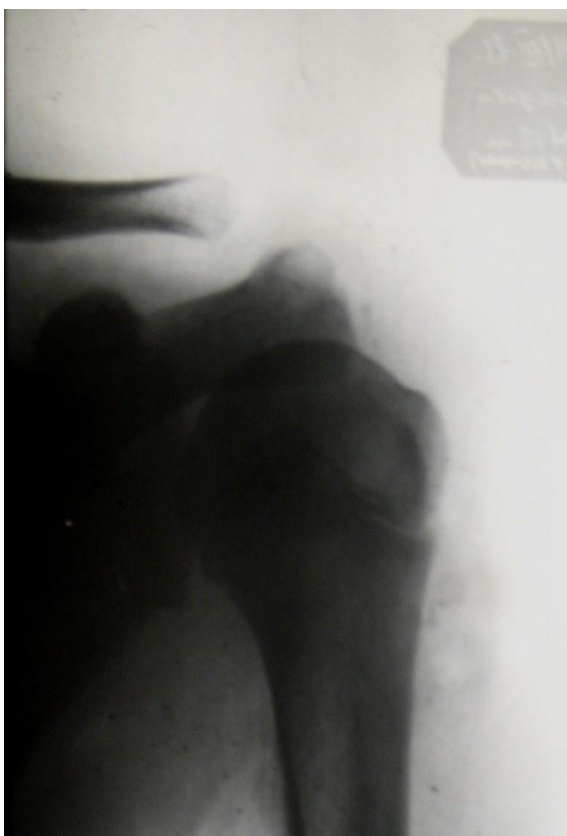Различают вывихи ключицы в ключично-акромиальном и грудино-ключичном сочленениях. Вывих акромиального конца ключицы наблюдается вдвое чаще, чем грудинного. Полный вывих ключицы - явление исключительно редкое.

Вывих акромиального конца ключицы, как правило, сопровождается смещением его вверх (надакромиальный вывих). Смещения ключицы вниз и назад

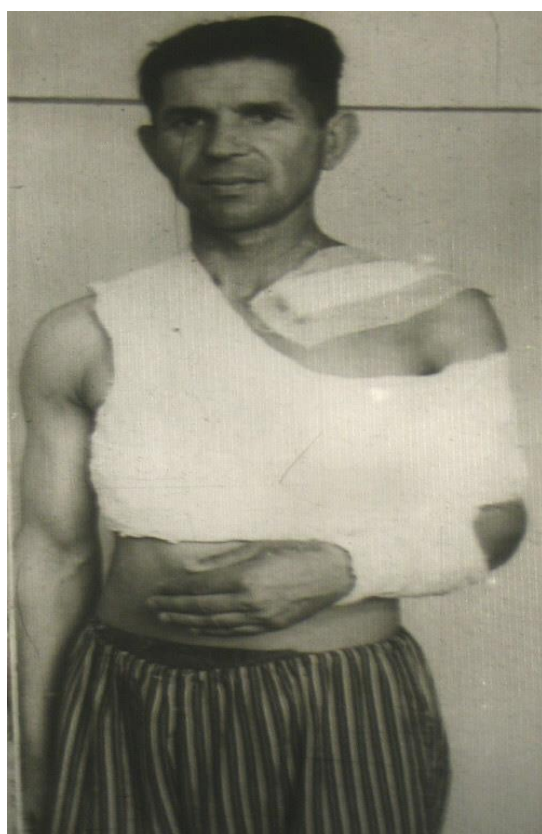встречаются очень редко. Возникает вывих вследствие падения на приведенное плечо или действия прямой силы, направленной на надплечье сверху вниз (удар, падение на плечо значительного груза и др.). При этом плечевой сустав вместе с акромиальным отростком опускается вниз до упора ключицы в I ребро. При продолжении действия травмирующей силы I ребро препятствует дальнейшему смещению ключицы, разрываются верхняя и нижняя ключично-акромиальная и клювовидно-ключичная связки, и происходит вывих акромиального конца ключицы. Если клювовидно-ключичная связка не повреждается, развивается только подвывих.

Клиническая картина полного надакромиального вывиха ключицы характеризуется значительной деформацией в области наружного конца ключицы. Здесь имеется ступенькообразное выпячивание. Пальпация резко болезненна, а надавливание пальцем на акромиальный конец ключицы вызывает пружинящую подвижность его - «симптом клавиша». Отмечается слабость руки. Функция в плечевом суставе ограничена. Диагноз уточняется рентгенологически. В сомнительных случаях для сравнения производят рентгенограмму здорового ключично-акромиального сочленения.

Лечение. Вправляют вывихнутый конец ключицы и удерживают во вправленном положении с помощью гипсовой повязки Подгорельского. Эта повязка состоит из гипсового корсета и пригипсованной к нему лонгеты для верхней конечности под углом отведения в плечевом суставе до 100° , переднего отклонения до $20-30^\circ$ и сгибания в локтевом суставе до прямого угла. Часть лонгеты, предназначенную для предплечья, несколько приподнимают. Лонгету укрепляют палочкой-распоркой. Вначале производят тщательное обезболивание 10-20 мл 1% раствора новокаина, затем накладывают корсет с лангетой и укладывает на нее руку. Одновременно пальцами хирург производит давление на вывихнутый конец ключицы в направлении вниз и кпереди, чем достигается вправление. Справленный акромиальный конец ключицы удерживают пелотом и прочной ватно-марлевой полосой, переброшенной через плечо и пелот и в гипсовальной в переднюю и заднюю часть корсета. Фиксацию продолжают 4 недели. Важно следить, чтобы не ослабевала фиксация ключицы ватно-марлевой полосой. С этой целью периодически увеличивают пелот или подтягивают фиксирующую полосу. Через 4 недели повязку снимают. В течение недели фиксируют конечность клиновидной подушкой, затем назначают массаж, лечебную физкультуру, тепло.



Вывих акромиального конца
ключицы



Повязка Ванштейна

Если одномоментная репозиция не удалась, что часто бывает из-за трудности удержания акромиального конца ключицы во вправленном положении, прибегают к оперативному лечению. Производят открытое сопоставление и фиксацию наружного конца ключицы к акромиальному отростку лопатки металлическим гвоздем, винтом, металлическим проволочным швом, шелком или капроновой нитью. Хорошие результаты дает операция Беннэла, направленная на воссоздание клювовидно-ключичной связки. После операции накладывают торакобрахиальную повязку на 2-3 недели. Затем гипсовую повязку снимают и назначают клиновидную подушку на неделю, массаж, тепло, лечебную физкультуру. Трудоспособность при лечении вывиха акромиального конца ключицы восстанавливается через 5-6 недель.

Вывих грудного конца ключицы встречается редко. Возникает он в результате прямого или непрямого механизма травмы. В последнем случае (при падении большой тяжести и пр.) могут создаться такие условия, при которых плечо и акромиальный конец ключицы придавливаются и резко смещаются книзу, а внутренний конец ее оттягивается кпереди. При упоре ключицы в I ребро внутренний конец ее, продолжая смещаться кпереди, рвет капсулу сустава и

вывихивается. Наиболее часто возникает передний вывих (предгрудинный); верхний (надгрудинный) и задний (загрудинный) вывихи внутреннего конца ключицы - явление чрезвычайно редкое.

Клинические признаки переднего вывиха - выстояние конца ключицы впереди, контурирование его под кожей, укорочение надплечья, местная болезненность. Смещенный конец отчетливо выявляется при пальпации.

Лечение. Показано оперативное вмешательство. Наиболее эффективна операция Марксера, заключающаяся в обнажении полуокружным разрезом грудино-ключичного сочленения, удалении хрящевого диска и освобождении суставных поверхностей от обрывков капсулы сустава. Электросверлом делают 4 отверстия: по два в грудинном конце ключицы и в области рукоятки грудины. Через отверстия проводят шелковую лигатуру или капроновую нить и прочно завязывают ее узлом. Дальнейшее ведение больного аналогично описанному при оперативном лечении вывиха наружного конца ключицы.

ВЫВИХИ ПЛЕЧА

Вывихи плеча (Luxatio humeri) встречаются наиболее часто. У мужчин возникают они в 4-5 раз чаще, чем у женщин. Возраст пострадавших колеблется от 30 до 60 лет. Частота вывиха плеча объясняется его анатомо-физиологическими особенностями: шаровидной формой сустава и большим объемом совершаемых в нем движений, несоответствием друг другу суставных поверхностей, слабостью и малочисленностью связочного аппарата (по существу имеется только одна клювов-плечевая связка), обширностью и недостаточной прочностью суставной капсулы. Мышцы, окружающие плечевой сустав, прикрывают его только в задне-верхнем и частично передне-внутреннем отделах, оставляя неприкрытым нижний отдел сустава. Вывихи в плечевом суставе возникают, чаще всего, вследствие непрямого механизма травмы - падения на отведенную и вытянутую руку или на локоть и т. д. Прямой механизм травмы, при котором действующая сила выбирает головку плечевой кости из сустава в направлении сзади наперед или спереди назад, наблюдается реже. В зависимости от того, куда сместилась головка плечевой кости, различают передне-верхние, передне-нижние, нижние, задне-верхние и задне-нижние вывихи плеча. К передне-верхним вывихам плеча относятся **подклювовидный** (Luxatio humeri subcoracoidea) и **подключичный** (Luxatio humeri subclavicularis) вывихи, к передне-нижним - **подкрыльцовый** или **подмышковый** (Luxatio humeri axillaris), к нижним - вывих плеча под суставную впадину (Luxatio humeri subglenoidea), к задне-верхним - подакромиальный (Luxatio humeri subacromialis) и к задне-нижним вывихам - под острый (Luxatio humeri infraspinata).

В большинстве случаев встречаются передне-верхние вывихи, а именно подклювовидный и подключичный, поэтому они представляют наибольший клинический интерес.

Клиническая картина при передних вывихах весьма характерна. При

сравнительном осмотре бросается в глаза уплощение рельефа дельтовидной мышцы, ключично-акромиальное сочленение резко контурирует под кожей. Сразу под ним имеется западание мягких тканей. Подключичная ямка сглажена. Поврежденная рука согнута в локтевом суставе и поддерживается здоровой рукой. Ось плеча перемещается кнутри. Надплечье, голова и туловище могут быть наклонены в поврежденную сторону. Этим больной старается уменьшить напряжение мышц и болевые ощущения. Головка плеча на своем обычном месте не прощупывается, а определяется под клювовидным отростком или под ключицей, или в другом месте соответственно ввиду вывиха. Активные движения невозможны, пассивные производятся в незначительном объеме. Характерной особенностью их является пружинистость, зависящая от нарушения мышечного синергизма. При пассивном изменении положения плеча больного в момент прекращения усилий хирурга, удерживающего плечо, оно возвращается в первоначальное положение. Иногда вывих плеча осложняется сдавлением плечевого сплетения; тогда появляются боли, иррадиирующие в периферические отделы верхней конечности. Нередко возникает отрыв большого бугорка плечевой кости вследствие резкого сокращения прикрепляющихся к нему мышц (надостной, подостной и малой круглой). Характерна клиническая картина при подкрыльцовом, или подмышковом, вывихе: плечо отведено от туловища почти до горизонтальной линии, а головка плечевой кости прощупывается в подмышечной впадине.

При задних вывихах плеча рука несколько повернута внутрь, а ось плечевой кости при осмотре больного сбоку со стороны повреждения проходит сзади плечевого сустава. Диагноз вывиха в плечевом суставе, а также морфологические особенности его уточняют по рентгенограммам, сделанным в двух проекциях.

Лечение. При вывихах плеча производят местное или общее обезболивание и вправляют вывих в порядке оказания неотложной помощи пострадавшему. Местное обезболивание достигается введением в полость сустава 30-40 мл 1% раствора новокаина. Вправляют вывих плеча одним из наиболее распространенных способов: по Джанелидзе, по Кохеру, Гиппократу - Куперу или Мухину - Моту.

Способ Джанелидзе применяют при вправлении свежих вывихов. Заключается он в осуществлении двух основных этапов вправления. Больного укладывают на стол, на бок, соответствующий стороне вывиха. Предварительно делают местное обезболивание. Рука больного, упираясь о край стола подмышечной областью, свисает. Наружный край лопатки фиксируют либо к плоскости стола, либо с помощью мешочка с песком. Несоблюдение этого условия часто приводит к неудачам при вправлении. Голову больного поддерживает помощник либо под нее ставят небольшой столик или тумбочку. Через 10-15 минут лежания в таком положении под действием тяжести самой поврежденной конечности наступает расслабление мышц плечевого пояса. Это первый этап вправления вывиха. Второй этап заключается в следующем. Хирург становится со

стороны лица больного к нему боком, одноименным вывихнутой руке пострадавшего. Сгибает предплечье под прямым углом, захватив его у самого локтевого сгиба рукой, одноименной вывихнутой, а другой рукой - за область лучезапястного сустава. Производя вытяжение по оси плеча и осуществляя с помощью предплечья наружную и внутреннюю ротацию плеча, хирург вправляет вывих.

Способ Кохера применяют после неудавшейся попытки вправить свежий вывих по Джанелидзе, с помощью аппарата Трубникова или при несвежих вывихах плеча. Заключается этот способ в последовательном осуществлении четырех этапов вправления. Первые три из них производят медленно, постепенно, а четвертый - быстро. При вправлении вывиха плечо и предплечье больного используются, как рычаги. Вправление производят под наркозом. Больного укладывают на спину.

Первый этап - хирург рукой, разноименной с вывихнутой, захватывает руку пострадавшего за нижнюю треть плеча, а второй рукой - за лучезапястный сустав, сгибает ее в локтевом суставе до 90° , осуществляет вытяжение по оси плеча и приводит его к туловищу. Помощник фиксирует надплечья больного. *Второй этап* - не ослабляя вытяжения по оси плеча, хирург отводит предплечье кнаружи до тех пор, пока оно не станет во фронтальную плоскость туловища. Этим достигается наружная ротация плеча. *Третий этап* - перемещение локтевого сустава к средней линии тела. При этом сохраняются наружная ротация плеча и вытяжение по его оси. *Четвертый этап* - используя предплечье как рычаг, не меняя положения локтевого сустава, хирург производит внутреннюю ротацию плеча. Для этого кисть пострадавшего хирург перемещает на противоположный плечевой сустав, а предплечье в это время ложится на грудную клетку. При этом хирург не должен ослаблять усилий, направленных по оси плеча. Иногда головка плечевой кости вправляется после второго или третьего этапа. Если этого не произошло, вправление наступает после четвертого этапа. При вправлении вывиха плеча по методу Кохера благодаря рычагообразным манипуляциям плечом и предплечьем пострадавшего развивается значительная сила, которая может вызвать перелом плечевой кости. Об этом следует помнить и при вправлении вывиха не допускать грубых, резких движений.

Способ Гиппократа - Купера состоит в следующем. Больного укладывают на пол, на разостланное одеяло или простыню либо на стол. Хирург снимает обувь со своей ноги, одноименной с вывихнутой рукой пострадавшего. Садится лицом к пострадавшему со стороны вывиха и обеими руками захватывает его руку за кисть и лучезапястный сустав. Пятку разутой ноги хирург помещает в подмышечную впадину пострадавшего. Осуществляя вытяжение по оси руки, хирург пяткой отодвигает сместившуюся головку плечевой кости по направлению к суставной впадине лопатки и вправляет вывих.

Способ Мухина - Мота заключается в фиксации лопатки пострадавшего с помощью полотенца или простыни, перекинутой через плечо и подмышечную

впадину больной руки. Вправляют вывих в положении больного лежа на столе или сидя на стуле. Сложенные вместе концы полотенца или простыни скручивают со стороны спины пострадавшего. Их удерживает помощник. Хирург одной рукой, разноименной с вывихнутой, берет предплечье пострадавшего за область лучезапястного сустава, а другой рукой захватывает плечо за область нижней трети. Согнутую под прямым углом руку больного хирург постепенно отводит, пока плечо не займет горизонтальное положение. Осуществляя вытяжение по оси плеча, и производя с помощью предплечья ротационные движения его, хирург, слегка приводя и отводя плечо, вправляет вывих. После вправлении вывиха делают рентгеновские снимки.

Удостоверившись, что вывих вправлен, верхнюю конечность фиксируют в среднефизиологическом положении с помощью клиновидной подушки и мягких бинтов в течение 2 недель. Затем назначают массаж, лечебную физкультуру и тепловые процедуры. Трудоспособность восстанавливается через 1 - 1 1/2, месяца. Преждевременное прекращение фиксации, ранняя форсированная разработка движений в плечевом суставе и выписка больного на работу мешают полному анатомическому восстановлению поврежденной сумки и способствуют развитию *привычного* вывиха плеча (*luxatio humeri habitualis*). Он возникает у больного по несколько раз в месяц или даже в неделю от незначительных насилий (отведение плеча, его ротация, запрокидывание руки за голову, на поясницу и т. д.). Обычно больные сами вправляют эти вывихи.

Лечение больных с привычными вывихами плеча оперативное. Предложено более 30 видов операций. В основном их можно разделить на операции на капсуле (метод Турнера, Путти, Зейделя - Ситенко, Озерова и др.), на мышцах и сухожилиях (операция Крупко, Вайнштейна, Бойчева, Хит-рова, Галези и др.) и операции на костях (Фридланд, Эден, Ондард). Существуют и комбинированные методы оперативного лечения привычного вывиха плеча.

Операции на капсуле предусматривают укрепление тем или иным способом наиболее уязвимого передне-нижнего отдела капсулы плечевого сустава. Вмешательства на мышцах и связочном аппарате преследуют цель устранить диссоциацию взаимомышечного синергизма. Наконец, операции на костях направлены на создание внутреннего костного тормоза или удлинения *processus coracoideus*.

Необходимо все же отметить, что надежного способа оперативного лечения привычного вывиха плеча нет. Все известные методы в определенном проценте случаев дают рецидивы. Поэтому особое внимание следует уделять профилактике привычного вывиха, заключающейся в грамотном атравматичном вправлении свежего вывиха плеча и методически правильном последующем его лечении.

Если вправлению свежего вывиха мешает оторванный большой бугорок или вывиху головки сопутствует перелом хирургической шейки плечевой кости, и консервативным путем вправить их не удалось, прибегают к открытому сопоставлению фрагментов и фиксации их металлическим винтом либо

крючкообразной балкой Воронцова или Климова. Застарелые вывихи плеча подлежат так же оперативному лечению - открытому вправлению.

ВЫВИХИ ПРЕДПЛЕЧЬЯ

Вывихи предплечья (*luxatio antibrachii*) встречаются чаще у мужчин в молодом возрасте и занимают по частоте второе место после вывихов плеча. Возникновению травматических вывихов предплечья способствует ряд анатомо-физиологических особенностей локтевого сустава - недостаточная прикрытость сустава мышцами, тонкая и малопрочная капсула, не укрепленная спереди и сзади прочными связками. В суставе отсутствуют боковые движения вследствие точной конгруэнтности суставных поверхностей и наличия боковых связок, а в то же время функциональные запросы к верхней конечности в целом и локтевому суставу в частности велики. Вывихи предплечья возникают преимущественно вследствие непрямого механизма травмы - упора при падении на кисть вытянутой и разогнутой в локтевом суставе руки.

Различают вывихи обеих костей предплечья, изолированные вывихи лучевой кости и изолированные вывихи локтевой кости.

Вывихи обеих костей предплечья

Вывихи обеих костей предплечья могут быть кзади, кпереди, кнаружи, кнутри и расходящиеся (дивергирующие).

Из всех вывихов наиболее часто встречается задний. Частота заднего вывиха по отношению ко всем вывихам предплечья достигает 90%. Вывихи кпереди, кнаружи и кнутри наблюдаются реже. Последние два вида смещения чаще сочетаются с вывихами предплечья кзади или кпереди. Расходящиеся вывихи костей предплечья, при которых рвутся кольцевидная и межкостная связки, встречаются чрезвычайно редко. Вывихи костей предплечья нередко осложняются переломами надмыщелков плеча, венечного, локтевого отростков или головки лучевой кости.

Клиническая картина при заднем вывихе предплечья довольно характерна. Рука слегка согнута в локтевом суставе, пассивна, больной поддерживает ее здоровой рукой. Локтевой сустав отечен, увеличен в объеме. Характерно выстояние локтевого отростка кзади. Вывих нередко сочетается со смещением предплечья кнаружи (задне-наружный вывих), в результате чего при осмотре больного спереди определяется вальгусная деформация в области локтевого сустава *subitus valgus*. При сравнительном осмотре отмечается относительное укорочение предплечья на стороне повреждения. При пальпации определяется локальная болезненность, отчетливо прощупывается смещенный кзади локтевой отросток. При обозначении путем ощупывания точек, образующих треугольник Гютера, выявляется нарушение равнобедренности, а вершина его направлена не дистально, а проксимально. Движения в локтевом суставе невозможны из-за болезненности и носят пружинящий характер. Пассивная пронация и супинация

не ограничены.

При вывихе костей предплечья кпереди бросается в глаза относительное укорочение плеча на больной стороне: локтевой сустав имеет необычно закругленную форму. Локтевой отросток (вершина треугольника Гютера) не прощупывается. На его месте имеется западание мягких тканей, а в области локтевого сгиба при пальпации выявляется болезненный костный выступ - венечный отросток. Пассивные про- и супинационные движения возможны. При их определении можно прощупать вращающуюся головку лучевой кости. Если вывих предплечья сопровождается переломом или отрывом одного из апофизов локтевого сустава, это вызывает резкую местную локальную болезненность при пальпации. Диагноз и морфология вывиха уточняются по рентгенограммам, произведенным в двух проекциях.

Лечение. При травматических вывихах обеих костей предплечья лечение заключается в проведении обезболивания, вправлении вывиха, кратковременной фиксации конечности и последующей физио-функциональной терапии. Обезболивание должно быть полным. По показаниям применяют наркоз, проводниковую или местную анестезию. Задний вывих предплечья вправляют в положении больного лежа на спине. После наступления обезболивания руку пострадавшего сгибают в плечевом суставе таким образом, чтобы плечо заняло строго вертикальное положение. Кисть передают помощнику, стоящему у противоположной вывихнутой руке стороны стола. Хирург становится возле больного на стороне повреждения лицом к вывихнутой руке и захватывает обеими руками плечо в нижней трети, устанавливая большие пальцы на смещенный кзади локтевой отросток, а остальными пальцами удерживая руку за область локтевого сгиба. Помощник медленно осуществляет сгибание предплечья и вытяжение по его оси. Хирург, надавливая большими пальцами на локтевой отросток, сдвигает предплечье кпереди и, в то же время, осуществляя противодействие остальными пальцами на область локтевого сгиба, смещает плечо кзади. Вправление вывиха происходит плавно, без труда и значительных усилий.

Вывих предплечья кпереди вправляется также в положении больного лежа на спине. Плечо поврежденной руки отводят по отношению к туловищу до 90° и укладывают на подставной столик. Под нижнюю треть плеча подкладывают сложенную простыню или мешочек с песком. Плечо фиксирует помощник. Второй помощник заводит матерчатую петлю за область локтевого сгиба и верхнюю треть предплечья. Хирург медленно сгибает предплечье, а помощник оттягивает его кзади при помощи петли. Ощувив характерный щелчок, сопровождающий вправление вывиха, хирург медленно разгибает предплечье. При вправлении вывиха разгибание предплечья совершается свободно, без пружинистого сопротивления. При вывихах предплечья кпереди вытяжение по оси предплечья осуществлять не следует, так как это наносит дополнительную травму больному (разрыв капсулы сустава и др.). Если задние или передние вывихи предплечья сочетаются со смещениями предплечья кнаружи или кнутри, это учитывают при

вправлении и дополнительно прилагают усилия, направленные на устранение бокового смещения.

После вправления вывиха конечность фиксируют задней гипсовой шиной от верхней трети плеча до пястно-фаланговых сочленений в положении сгибания руки в локтевом суставе под углом 90° (при задних и боковых вывихах) или 120° (при передних вывихах). Фиксация продолжается 10-12 дней. Через 3-4 дня больному назначают сгибательные движения в локтевом суставе в шине. Через неделю шину можно снимать, осторожно производить массаж мышц предплечья и плеча (минуя локтевой сустав) и разработку движений в плечевом и лучезапястном суставах. После удаления шины назначают теплые ванночки, а лечебную физкультуру несколько усложняют. Через месяц объем движений восстанавливается, и больной может приступить к работе. Следует помнить, что локтевой сустав весьма чувствителен к различным сильным механическим и тепловым раздражителям и реагирует на них тугоподвижностью и оссифицирующими процессами. Поэтому назначать и проводить упомянутое лечение необходимо внимательно и с большой осторожностью.

При вправлении свежих вывихов предплечья, сопровождающихся переломами, нередко происходит ущемление фрагментов в суставной щели локтевого сустава или неправильное их сопоставление. Все это в дальнейшем может сильно нарушить функцию сустава. В таких случаях прибегают к оперативному лечению: извлечению из сустава ущемившихся костных фрагментов, их сопоставлению и фиксации с помощью швов, проведенных трансосально, костных либо металлических гвоздей или винтов.

Лечение несвежих задних, передних или боковых вывихов предплечья осуществляется так же, как и свежих. Для облегчения вправления вывиха после обезболивания делают несколько регрессирующих движений предплечьем. Трудоспособность восстанавливается через 2 месяца. Застарелые вывихи предплечья подлежат оперативному лечению. Операцию производят по типу артропластики.

Изолированные вывихи лучевой кости

Повреждение встречается у взрослых и у детей. У взрослых эта патология наблюдается редко в виде вывиха головки луча кпереди, кнаружи или кзади. Вывихи головки лучевой кости кнаружи или кзади встречаются очень редко, поэтому большого практического значения не имеют.

Чаще всего происходят вывихи головки кпереди. Возникают они вследствие разрыва кольцевидной связки лучевой кости при крайней степени насильственной пронации предплечья, находящегося в положении разгибания. Вывиху головки луча кпереди способствует и одновременное сокращение двуглавой мышцы плеча, прикрепляющейся в верхнем отделе лучевой кости к *tuberositas radii*. Клиническим симптомом этого повреждения является сглаженность локтевого сгиба. Предплечье пронировано и слегка согнуто в локтевом суставе. Передне-задний

размер этого сустава увеличен, что особенно хорошо видно при сравнительном осмотре. При пальпации передней поверхности локтевого сустава определяется изолированный костный выступ - сместившаяся головка лучевой кости. Попытка произвести пассивную супинацию предплечья встречает пружинящее сопротивление и вызывает резкую боль. Активное и пассивное сгибание предплечья невозможно из-за упора головки лучевой кости в переднюю поверхность плечевой. Рентгенограмма, произведенная в двух проекциях, облегчает и постановку диагноза.

Лечение. Вправление вывиха головки лучевой кости кпереди производят после тщательной проводниковой анестезии или под наркозом. Хирург захватывает кисть больной рукой, одноименной с поврежденной. Помощник фиксирует руку пострадавшего двумя руками за нижнюю треть плеча. Хирург постепенно осуществляет вытяжение по оси пронированного предплечья и разгибает его, затем производит супинацию, энергично надавливает на головку лучевой кости большим пальцем противоположной руки и одновременно сгибает предплечье. В этот момент происходит вправление. Фиксируют руку в течение 2 недель в положении сгибания в локтевом суставе до 85° и крайней супинации предплечья циркулярной гипсовой повязкой до верхней трети плеча. Для предотвращения рецидива смещения головки кпереди пол гипсовую повязку подкладывают ватно-марлевый пелот. После снятия гипсовой повязки на неделю накладывают заднюю гипсовую шину, назначают массаж, лечебную физкультуру, теплые ванны. Через месяц трудоспособность восстанавливается. Несвежие и застарелые вывихи головки лучевой кости кпереди подлежат оперативному лечению с восстановлением кольцевидной связи этой кости.

Пронационный вывих головки лучевой кости

Пронационный вывих головки лучевой кости чаще встречается у детей и в отличие от изолированных вывихов головки этой кости у взрослых, встречается довольно часто. Возникает он преимущественно у девочек в возрасте от 1 года до 5-6 лет. Механизм травмы, как правило, не прямой - подтягивание (поднятие) ребенка за одну руку или падение на пронированное предплечье. Клиническая картина характерна: ребенок жалуется на боль в локте, плачет. Рука слегка согнута в локтевом суставе, пассивно свисает, предплечье пронировано. Движения затруднены, особенно супинация. Для исключения перелома рекомендуется сделать рентгеновский снимок в двух проекциях.

Лечение. Вправление вывиха осуществляет хирург без помощника так, как это описано при вправлении изолированного вывиха головки лучевой кости у взрослых. Благодаря легкости и быстроте вправления обезболивание не производят. Достаточно в момент вправления показать ребенку какой-нибудь предмет или игрушку и отвлечь его внимание. Признаком вправления является разительная перемена в поведении больного ребенка: он перестает плакать, проявляет интерес к окружающему, забывает о том, что у него болела рука. Если

попытка вправления не удалась, ребенку дают наркоз и осуществляют повторное вправление. После вправления вывиха руку фиксируют мягкой повязкой Жюде в положении супинации предплечья и сгибания в локтевом суставе под углом 65-70°. Через 3 дня повязку снимают. Других видов лечения это повреждение не требует.

Изолированный вывих локтевой кости

Изолированные вывихи локтевой кости кзади практически невозможно из-за сочленения головки лучевой кости с плечевой костью. Чаще всего возникает изолированный вывих дистального отдела локтевой кости, ее головки. Это повреждение, как и предыдущее, свойственно детям. Головка локтевой кости при резком потягивании ребенка за кисть и прониравании предплечья теряет связь с сочленяющимися с ней костями - боковой поверхностью лучевой и трехгранной

и смещается к тылу и в лучевую сторону. Клиническая картина довольно характерна. Постановка диагноза трудностей не вызывает. Вправление вывиха осуществляют под общим обезболиванием. Производят отклонение кисти в лучевую сторону и нажатие на головку локтевой кости. После вправления вывиха конечность фиксируют циркулярной гипсовой повязкой до верхней трети плеча в течение 2-3 недель. Затем назначают на неделю заднюю гипсовую шину, теплые ванночки, массаж, лечебную физкультуру. Через месяц наступает полное выздоровление.

ВЫВИХИ КОСТЕЙ ЗАПЯСТЬЯ

Травматические вывихи костей запястья происходят редко. Практическое значение имеют два наиболее часто встречающихся вывиха: вывих полулунной кости и вывих ладьевидной кости. Что же касается вывиха кисти в лучезапястном суставе (между первым рядом костей запястья и лучевой костью), то благодаря анатомо-физиологическим особенностям этого сустава (наличие плотной и прочной капсулы, мощных связок и др.) такой вывих в чистом виде не встречается. Вывих кисти может произойти только в сочетании с переломом дистального конца лучевой кости или костей первого ряда запястья.

Вывих полулунной кости

Вывих полулунной кости возникает при падении с опорой на ладонную поверхность кисти, находящейся в положении крайней тыльной флексии. Головчатая кость при этом, упираясь в полулунную, смещает ее в ладонном направлении. При продолжении действия травмирующей силы рвутся связки на тыльной и ладонной поверхностях полулунной кости, и она вывихивается в ладонном направлении, поворачиваясь при этом на 90° и более. Головчатая кость становится против лучевой. Клиническая картина заключается в отеке лучезапястного сустава. При пальпации со стороны ладонной поверхности кисти определяется костный выступ - вывихнутая полулунная кость. Движения в лучезапястном суставе ограничены, резко болезненны, сжать пальцы в кулак

больной не может. Рентгенограмма в двух проекциях помогает поставить правильный диагноз.

Лечение. Вправление вывиха полулунной кости - дело нелегкое, поэтому его осуществляют под наркозом или проводниковым обезболиванием. Руку сгибают под прямым углом в локтевом суставе. Один помощник удерживает ее за локтевой сгиб, второй - одной рукой за большой палец, а другой - за остальные четыре пальца. Осуществляют продолжительное (до 15 минут) вытяжение по оси предплечья, благодаря чему между лучевой и головчатой костями образуется диастаз. Натянувшиеся сухожилия сгибателей кисти давят на вывихнутую полулунную кость и способствуют ее вправлению. Если этого не происходит, хирург путем нажатия на вывихнутую кость вправляет ее. Вправление облегчается, если кисти придать положение небольшой тыльной флексии. После вправления руку фиксируют в течение 3 недель циркулярной гипсовой повязкой от локтевого сгиба до пястно-фаланговых суставов в положении легкого ладонного сгибания кисти. По снятии гипса назначают массаж, тепло, разработку движений. Трудоспособность восстанавливается через 1 ¹/₂ месяца. Застарелые вывихи полулунной кости подлежат оперативному лечению - открытому вправлению, что весьма травматично. Поэтому перед операцией хирург должен решить, осуществлять ли вправление вывихнутой кости или ее экстирпацию.

Вывих ладьевидной кости

Вывих ладьевидной кости возникает при чрезмерном и быстром отклонении пронированной кисти в лучевую сторону. Ладьевидная кость, смещаясь, разрывает наименее защищенную связками капсулу сустава по тыльной поверхности и выпихивается к тылу. При осмотре больного обращает на себя внимание, ограниченное выпячивание на тыле кисти. Кисть отклонена в лучевую сторону, I палец слегка отведен, а остальные находятся в несколько согнутом положении. Пальпация тыльной поверхности кисти болезненна; здесь же удастся прощупать вывихнутую ладьевидную кость. Рентгенограммы в двух проекциях облегчают диагностику.

Лечение. Вправление вывиха производят под наркозом или проводниковым обезболиванием. Два помощника осуществляют вытяжение по оси предплечья. Помощник, удерживающий кисть, отводит ее в локтевую сторону, а хирург производит давление на вывихнутую ладьевидную кость в ладоино-лучевом направлении и вправляет ее. После вправления кисть фиксируют в течение 3 недель в положении легкой тыльной флексии и локтевого отклонения такой же циркулярной гипсовой повязкой, как и после вправления вывиха полулунной кости. Затем назначают массаж, разработку движений и тепловые процедуры. Трудоспособность восстанавливается через 1 ¹/₂ месяца. Застарелые вывихи подлежат оперативному лечению. Производят открытое вправление или удаление ладьевидной кости.

ВЫВИХИ ПАЛЬЦЕВ КИСТИ

Травматические вывихи пальцев кисти встречаются редко. Чаще всего вывихивается I палец в пястно-фаланговом сочленении.

Вывих I пальца кисти чаще всего происходит у мужчин среднего возраста при падении с упором на ладонную поверхность переразогнутого I пальца. Различают полный вывих и подвывих I пальца. При полном вывихе основная фаланга смещается на тыльную поверхность I пястной кости, а головка ее, разрывая связки и капсулу пястно-фалангового сочленения, смещается в ладонную сторону. Между основной фалангой и пястной костью образуется угол, открытый в тыльно-лучевую сторону. При подвывихе I пальца суставная поверхность основной фаланги сохраняет соприкосновение с частью суставной поверхности I пястной кости.

Клиническая картина характерна. При сравнительном осмотре бросается в глаза необычность внешнего вида пальца: он переразогнут в пястно-фаланговом сочленении, ногтевая фаланга его согнута. Со стороны ладонной поверхности прощупывается головка I пястной кости. Активные движения отсутствуют. При подвывихе I пальца возможно пассивное разгибание ногтевой фаланги. При полном вывихе в результате резкого напряжения сухожилия длинного сгибателя пальца это не удается. Диагноз уточняется рентгенологически.

Лечение. Вправление вывиха I пальца кисти производят под наркозом или после проводникового обезболивания. Хирург увеличивает переразгибание пальца и одновременно при помощи матерчатой петли смещает основание первой фаланги в дистальном направлении. Когда она, скользя по пястной кости, подходит к суставной поверхности головки, следует быстро произвести ладонное сгибание пальца. В этот момент обычно происходит вправление. Иногда вправление не удается из-за ущемления сухожилия длинного сгибателя пальца, обрывков связок и капсул или сесамовидных косточек. В таких случаях показана операция. После вправления вывиха I палец фиксируют прополочной пинтой Белера или ладонной гипсовой тинной и в слегка согнутом положении в течение недели. Затем назначают массаж, тепло, лечебную физкультуру. Трудоспособность восстанавливается через 4 недели.

Лечение вывихов в пястно-фаланговых и межфаланговых сочленениях остальных пальцев кисти принципиально ничем не отличается от описанного.

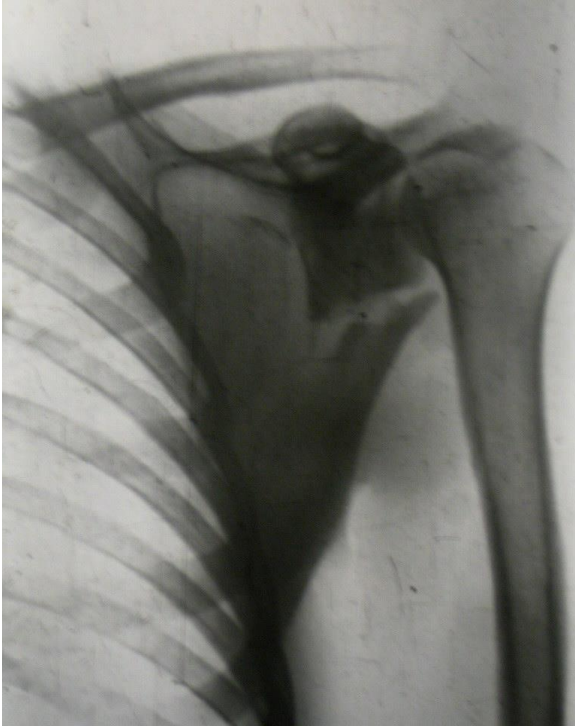Переломы лопатки.

Переломы лопатки встречаются редко и составляют от 0,3% до 1,5% всех переломов костей.

Механизм перелома – прямое насилие (удар, падение на спину, толчок) и реже - не прямое (падение на отведенную руку, локоть).

Различают переломы тела (продольные, поперечные), углов лопатки (нижнего, верхнего), отростков (акромиального, клювовидного), ости, суставной

впадины и шейки лопатки. Наиболее сложными для лечения являются переломы шейки лопатки. При этих переломах периферический отломок под влиянием тяжести конечности смещается книзу. Нередко травмируется подкрыльцовый нерв, что приводит к парезу дельтовидной мышцы.



Перелом тела лопатки.

Для переломов тела, углов и ости лопатки характерна припухлость, обусловленная подкожным кровоизлиянием. Припухлость нередко повторяет очертания лопатки - симптом "треугольной подушки". Окончательный диагноз устанавливается после рентгенологического исследования. При переломе шейки лопатки наблюдаются изменение контуров плечевого сустава и смещение головки плеча кпереди и вниз. В этих случаях выполняется аксиальная рентгенограмма.

Переломы шейки лопатки могут осложниться приводящей контрактурой в плечевом суставе вследствие облитерации «кармана Риделя».

Первая помощь заключается в наложении повязки Дезо или фиксации руки на косынке. При выраженном болевом синдроме вводятся анальгетики.

Лечение. Наиболее эффективным методом обезболивания является введение в область перелома 30-40 мл 1% раствора новокаина. При переломах тела, углов лопатки и клювовидного отростка конечность фиксируется на 1,5 - 2 недели на косынке.

При переломах шейки лопатки и акромиального отростка без смещения отломков накладывают отводящую шину с углом отведения в 60-70 градусов на 2-3 недели. Отведение необходимо для профилактики облитерации и развития

стойкой приводящей контрактуры в плечевом суставе. При переломах акромиального отростка, шейки и суставной впадины со смещением отломков, накладывают на шину с углом бокового отведения до 80 градусов и задней девиации 10 градусов сроком на 1 месяц. При переломах лопатки без смещения отломков трудоспособность восстанавливается через 3-6 недель, а при переломах шейки и суставной впадины лопатки со смещением отломков через 2-3 месяца.

Переломы ключицы

Переломы ключицы составляют 10 – 11% переломов костей. Механизм перелома может быть прямым (непосредственный удар, толчок, при отдаче ружейным прикладом в момент выстрела) и непрямым (при падении на плечо, локоть, вытянутую руку). Чаще всего переломы наблюдаются в средней и реже - в наружной трети ключицы.

При переломе ключицы наблюдается типичное смещение отломков. Центральная отломки под влиянием сокращения грудино-ключично-сосцевидной мышцы смещается кверху и кзади. Периферический отломки под влиянием тяжести конечности смещается книзу.

Симптомы. Надплечье на стороне повреждения укорочено, что можно определить при внешнем осмотре и точно установить измерением расстояния от акромиального отростка до грудино-ключичного сочленения. При пальпации ключицы и давлении снаружи на плечевой сустав появляется боль в области перелома. Смещение отломков определяется не только при пальпации, но и при осмотре.

При рентгенографии выясняют характер и локализацию перелома.

Отломками ключицы могут повреждаться плечевое сплетение, подключичная артерия и вена.

Первая помощь заключается в наложении повязки Дезо или фиксации руки на косынке. При выраженном болевом синдроме вводятся .

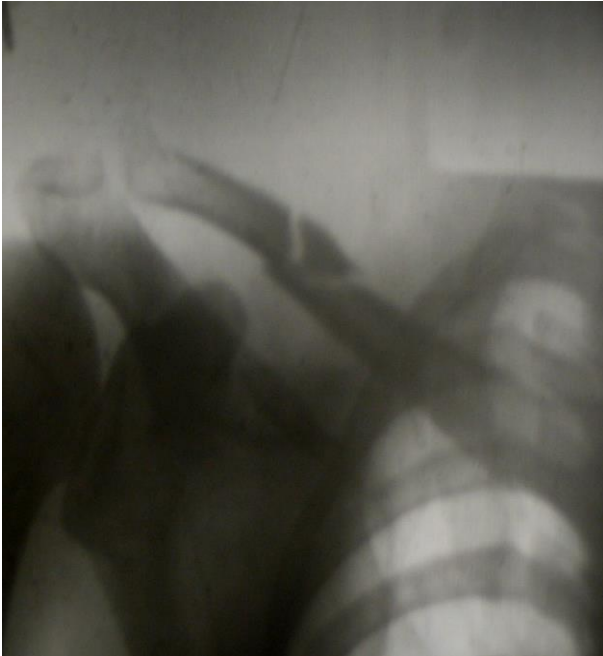Лечение. Место перелома обезболивается введением 20 мл 1% раствора новокаина. При смещениях отломков проводится репозиция. Сопоставить отломки удастся сравнительно легко, однако удержать их в правильном положении трудно.

Наиболее распространены методы фиксации с помощью специальных шин (С.И. Кузьминского и др.), повязок (М.И. Ситенко, А.В. Титовой, А.В. Каплана и др.), кольцами Дельбе или восьмиобразной повязкой (тканевой или гипсовой).

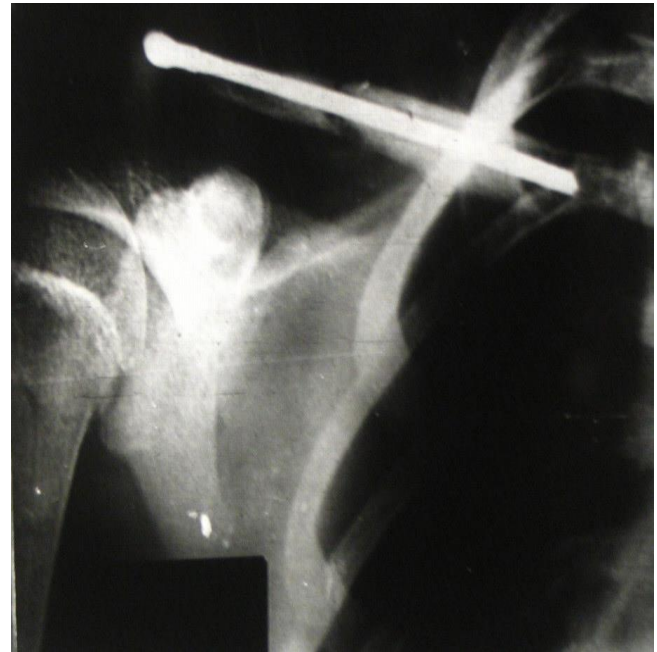Фиксация отломков ключицы наиболее часто достигается с помощью восьмиобразной повязки. При переломах без смещения отломков повязку

накладывают на 3 недели марлевыми бинтами, а при наличии смещения выполняют репозицию и на 3-4 недели, иммобилизацию проводят восьмиобразной повязкой гипсовыми бинтами. Перед наложением повязки подмышечную область и переднюю, поверхность плечевых суставов покрывают ватно-марлевыми

прокладками. Туры бинтов наматывают так, чтобы не вызывать излишнего сдавления мягких тканей .

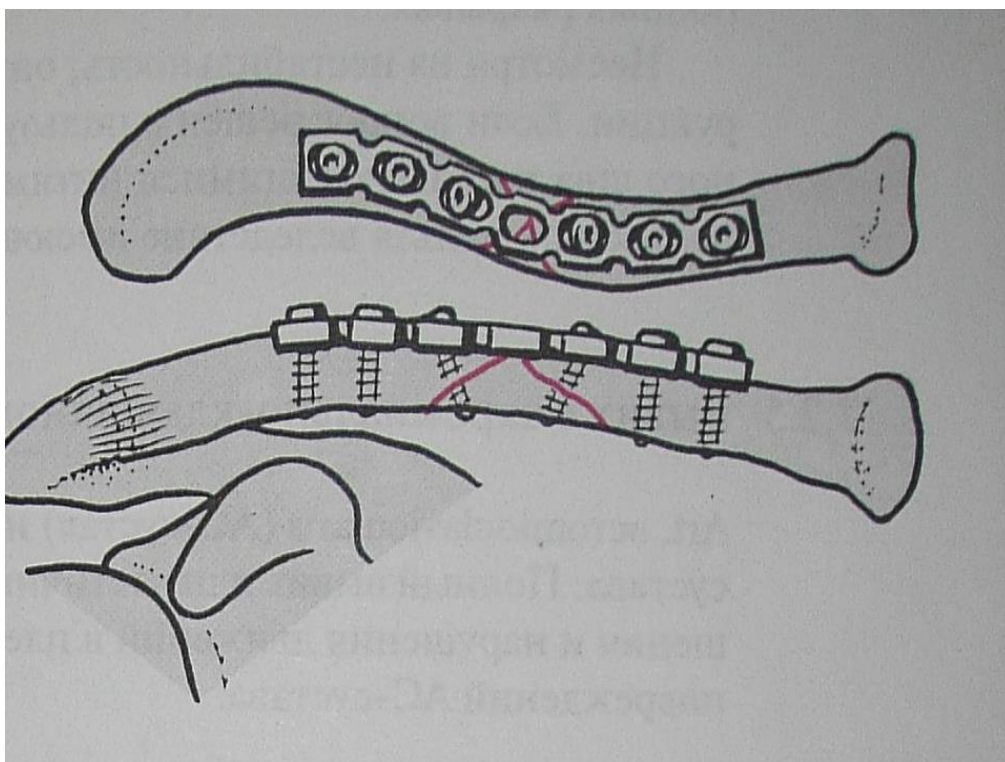


Перелом ключицы



Интрамедуллярный остеосинтез
штифтом

Оперативное лечение показано при значительном смещении отломков и при осложненных переломах ключицы или угрозах перфорации (сдавление сосудисто-нервного пучка, перфорации кожи одним из осколков, особенно когда они расположены перпендикулярно к кости. Для остеосинтеза применяется металлический штифт или длинный винт.



Накостный остеосинтез пластиной

Переломы плечевой кости.

Переломы плечевой кости составляют от 2,2% до 7% всех переломов. Различают переломы верхней трети (65,0%), диафизарные (20%) и нижней трети плеча (15%).

Переломы в верхней трети плеча могут быть внутрисуставными (надбугорковыми) и внесуставными (подбугорковыми). К первым относятся переломы головки и анатомической шейки плечевой кости, ко вторым – чрезбугорковые переломы хирургической шейки, а также изолированные переломы большого и малого бугорков.

К внутрисуставным переломам верхнего конца плечевой кости (надбугорковым) относятся оскольчатые переломы головки и ее переломо-вывихи. Эти переломы встречается редко и обычно у пожилых людей. Механизм травмы - падение на локтевой или плечевой сустав

При осмотре плечевой сустав увеличен в объеме вследствие гемартроза. Движения в суставе резко ограничены из-за боли. Пальпация сустава и нагрузка по оси (поколачивание по локтевому суставу) вызывают боль в области перелома. Окончательный диагноз устанавливают после рентгенологического обследования плечевого сустава в двух проекциях (прямая и аксиальная).

Лечение. При переломах головки и анатомической шейки плечевой кости без смещения или с небольшим смещением отломков область перелома обезболивается введением 20 мл 1% раствора новокаина. В подмышечную область

помещают клиновидную подушку, на которую укладывают руку, согнутую под углом 70-80 градусов и фиксированную с помощью косынки. С первых дней больным рекомендуют делать движения пальцами и в лучезапястном суставе, а с 10-12-го дня - в плечевом и локтевом суставах. Трудоспособность восстанавливается через 7-10 недель.

При раздробленных переломах головки плеча со значительным смещением отломков и при вывихе головки показано оперативное лечение (открытая репозиция и остеосинтез, резекция головки плеча или эндопротезирование).

Внесуставные переломы верхнего конца плечевой кости (подбугорковые).

Переломы хирургической шейки плеча, как правило, бывают у пожилых людей и чаще у женщин. Они возникают при падении на вытянутую или приведенную к туловищу руку.

Различают вколоченные и не вколоченные переломы хирургической шейки плечевой кости. При вколоченных переломах происходит внедрение одного отломка в другой без значительного смещения. При не вколоченных переломах в зависимости от механизма травмы могут наблюдаться отводящий и приводящий переломы. Первый возникает при падении на отведенную руку, второй - на приведенную руку.

При осмотре определяется деформация области плечевого сустава. Активные движения в плечевом суставе при вколоченном переломе сохраняются, при не вколоченном – отсутствуют, но при этом появляется патологическая подвижность в области перелома.

Диагноз подтверждается рентгенографией плечевого сустава в двух проекциях (передне-задняя и аксиллярная).

Первая помощь заключается в транспортной иммобилизации с помощью лестничной шины или прибинтовывания конечности к туловищу, введении анальгетиков.

Лечение. При вколоченных переломах в область гематомы вводят 20 мл 1% раствора новокаина. От здоровой лопатки до головок пястных костей на 3 недели накладывают заднюю гипсовую лонгету. С помощью клиновидной подушки, помещенной в подмышечную область, конечности придают положение бокового отведения до угла 45-90 градусов и передней девиации 30 градусов. Трудоспособность восстанавливается в срок от 5 до 8 нед. При не вколоченных приводящих переломах со смещением отломков после предварительного местного обезболивания выполняется закрытая ручная или аппаратная репозиция. Конечность фиксируется в положении бокового отведения до угла от 40 до 80 градусов и передней девиации 30-40 градусов.

При отводящих переломах отломки сопоставляются вытяжением по длине и приведением периферического отдела конечности после предварительного

помещения в подмышечную впадину валика.

Конечность фиксируется шиной Виноградова, ЦИТО в положении отведения не более 45 градусов. Через 3-4 недели, не снимая отводящей шины, но, разрезав гипсовый бинт, фиксирующий к ней плечо, приступают к лечебной гимнастике. Имobilизация продолжается 8-10 недель. Если сопоставить отломки консервативным путем не удастся, применяют оперативную репозицию и остеосинтез (винтом, балкой).

Переломы большого или малого бугорков происходят в результате форсированного сокращения мышц, прикрепляющихся к ним. Переломы большого бугорка нередко возникают при вывихе плеча или переломе хирургической шейки.

При переломе большого бугорка наблюдается боль и ограничение движений в плечевом суставе, особенно ротации. Диагноз подтверждается рентгенологическим исследованием.

Лечение. После предварительного обезболивания места перелома 20 мл 1% раствора новокаина, конечность фиксируется в положении бокового отведения на 70-80 градусов с помощью отводящей шины или клиновидной подушки. Имobilизация проводится в течение 4 недель. Трудоспособность восстанавливается через 6-7 недель. Оперативное лечение показано при значительном смещении отломков, когда большой бугорок смещается в полость плечевого сустава. Выполняется открытая репозиция и фиксация отломка большого бугорка шурупом или внутрикостным лавсановым швом.

Переломы диафиза плечевой кости.

Переломы диафиза могут быть косыми, поперечными, винтообразными, оскольчатыми.

Механизм переломов диафиза плеча может быть прямым (удар по плечу) и непрямым (падение на локоть, кисть, при броске предмета)

В зависимости от уровня перелома смещение отломков различное. При переломе под хирургической шейкой плеча и над местом прикрепления большой грудной мышцы центральный отломок находится в положении отведения, наружной ротации и передней девиации. Периферический отломок смещен кверху, кнутри и кпереди. При переломе выше места прикрепления дельтовидной мышцы проксимальный отломок занимает положение бокового приведения под действием большой грудной и широкой мышц спины. При переломах ниже прикрепления дельтовидной мышцы проксимальный отломок вследствие тяги мышцы устанавливается в положении бокового отведения. Надмышцелковый перелом в нижней трети плечевой кости сопровождается смещением периферического отломка кпереди под действием сократившихся мышц предплечья, прикрепляющихся к метафизу плеча.

Симптомы. При полных переломах деформируется плечо, появляется припухлость и патологическая подвижность. Иногда удается пальпировать через

мягкие ткани плеча, сместившиеся отломки. Характер линии излома и смещения отломков устанавливаются на рентгенограммах, сделанных в двух проекциях. При переломах диафиза плеча могут повреждаться сосуды и нервы. Переломы плеча в средней и нижней трети нередко осложняются повреждениями лучевого нерва, что приводит к параличу разгибателей кисти и пальцев, расстройству кожной чувствительности в зоне иннервации его. При сдавлении плечевой артерии может развиваться ишемическая контрактура с нарушениями функции предплечья и кисти.

Первая помощь. Транспортная иммобилизация выполняется с помощью лестничной шины. Обезболивание – ненаркотические анальгетики.

При оказании первой врачебной помощи производится местная анестезия области перелома 1% раствором новокаина в объеме 15-20 мл.

Лечение диафизарных переломов плеча начинают с местной анестезии места перелома 40 мл 1% раствора новокаина. При переломе без смещения отломков гипсовая торако-брахиальная повязка на 2,5-3 месяца. Конечность фиксируется в положении бокового отведения - на 60-80 градусов и передней девиации 30-40 градусов.

При смещении отломков показана закрытая ручная репозиция, которая выполняется под местной анестезией области перелома. Величину угла бокового отведения в плечевом суставе определяют по положению центрального отломка. При продолжающемся ручном вытяжении накладывается гипсовая торакобрахиальная повязка сроком на 2-2,5 месяца. Трудоспособность восстанавливается через 3,5-4 месяца.

Если с помощью закрытой ручной репозиции не удастся сопоставить отломки плечевой кости, то используется метод постоянного скелетного вытяжения за локтевой отросток. Через 4-5 недель скелетного вытяжения лечение продолжается в торакобрахиальной гипсовой повязке до 2,5-3 месяцев.

Чрескостный внеочаговый остеосинтез аппаратом спицевого типа

Если не удастся консервативным путем сопоставить отломки или имеется повреждение сосудисто-нервного пучка, проводится оперативное лечение. При поперечных переломах остеосинтез выполняется компрессирующими пластинками, при косых - винтами. Внеочаговый остеосинтез с помощью аппаратов применяется при диафизарных оскольчатых переломах, а также при надмышечковых и чрезмышечковых переломах плечевой кости, когда оперативное лечение применяется в тех случаях, когда иммобилизация торакобрахиальной гипсовой повязкой противопоказана из-за сопутствующих заболеваний сердечно-сосудистой и дыхательной систем, множественных переломов ребер.

Переломы нижнего отдела плечевой кости.

Переломы нижнего отдела плечевой кости бывают, надмышечковые

(внесуставные) и чрезмышцелковые (внутриставные). Среди надмышцелковых переломов различают разгибательные и сгибательные. К чрезмышцелковым переломам относятся переломы мышцелка (Т и У-образные), надмышцелков (наружного и внутреннего), а также головчатого возвышения.

Надмышцелковые переломы. В результате чрезмерного разгибания в локтевом суставе при падении на вытянутую и отведенную руку наступает разгибательный перелом. Плоскость перелома имеет косое направление и проходит снизу и спереди, кзади и кверху. Периферический отломок под влиянием травмы, сокращения трехглавой мышцы и пронаторов смещается кзади, а центральный - кпереди. Сместившиеся отломки нередко сдавливают плечевую артерию, что способствует развитию ишемической контрактуры. При падении на согнутый локтевой сустав возникает сгибательный перелом, плоскость которого направлена снизу и сзади, кпереди и кверху. Периферический отломок смещается кпереди, а центральный кзади, образуется угол, открытый кпереди. Этот вид переломов чаще наблюдается у детей.

Симптомы. В нижней трети плеча определяется припухлость. При разгибательном переломе ось плеча при осмотре сбоку смещена кзади, а при сгибательном – кпереди, при пальпации часто удается определить сместившиеся отломки. Сместившийся кпереди центральный отломок плеча может повредить срединный нерв и плечевую артерию. При повреждении срединного нерва определяется расстройство кожной чувствительности в зоне иннервации этого нерва. При сдавлении артерии пульс на лучевой артерии не определяется или бывает ослаблен. Окончательный диагноз устанавливают после рентгенологического исследования.

Лечение. При переломах без смещения отломков выполняется местная анестезия 20-30 мл 1% раствора новокаина и иммобилизация двумя гипсовыми лонгетами по Турнеру (у взрослых - 20-25 дней). При переломах со смещением отломков после местного обезболивания путем введения 20-30 мл 1% раствора новокаина в гематому производится ручная репозиция. При разгибательном переломе отломки сопоставляются постепенным вытяжением по длине, супинацией предплечья и давлением руками хирурга на периферический отломок сзади при одновременной фиксации центрального отломка спереди. При сгибательном переломе вытяжение проводится за согнутое в локтевом суставе предплечье, а затем постепенно достигается полное разгибание в локтевом суставе при супинированном положении предплечья.

Иммобилизация выполняется облегченной гипсовой торакобрахиальной повязкой в течение 4-5 нед.

Если закрытая ручная репозиция оказывается неэффективной, то лечение продолжается методом постоянного скелетного вытяжения в течение 4-5 недель.

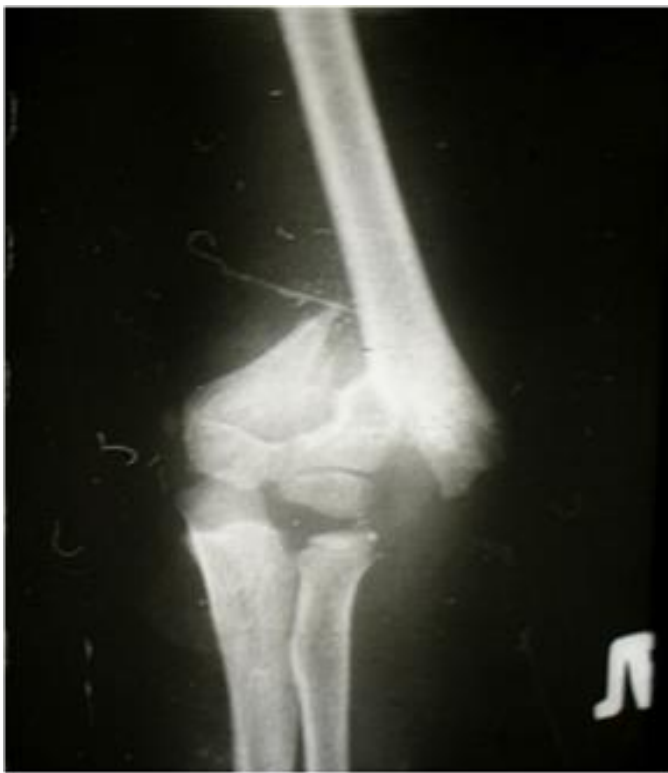Открытая репозиция и погружной остеосинтез пластинами, винтами показан в случаях, когда консервативными методами сопоставить и фиксировать отломки не удастся. При оскольчатых переломах целесообразно применять метод

внеочагового чрескостного остеосинтеза аппаратами внешней фиксации.

Внесуставные переломы плеча (Т и У-образные) могут быть со смещением отломков и без смещения. Отломки смещаются кверху и по ширине.

Переломы надмыщелков плеча происходят в результате падения на вытянутую руку. Чрезмерное насильственное отклонение предплечья кнаружи или кнутри приводит к перенапряжению боковых связок и отрыву надмыщелков.

Симптомы. Переломы являются внутрисуставными и поэтому, как правило, сопровождаются кровоизлиянием в локтевой сустав. Сустав увеличен в объеме, деформирован, контуры его сглажены. О наличии перелома мыщелка можно судить по признаку, описанному В.О. Марксом. При осмотре нормального локтя сзади, обозначив оба надмыщелка и проведя ось плеча, можно убедиться, что она пересекает надмыщелковую линию под прямым углом. За счет смещения наружного или внутреннего отдела мыщелка исчезают прямые углы между осью плеча и линией надмыщелков. Ось плеча при этом пересекает линию надмыщелков в стороне.



Надмыщелковый перелом дистального конца плечевой кости со смещением отломков.

Характер линии излома и смещения отломков устанавливают при проведении рентгенографии в двух проекциях.

Лечение. Транспортная иммобилизация осуществляется с помощью лестничной шины.

При внутрисуставных переломах без смещения отломков накладывается на

2-3 недели гипсовая повязка от головок пястных костей до верхней трети плеча. Локтевой сустав фиксируется под углом 90-100 градусов, а предплечье - в среднем положении. Трудоспособность восстанавливается через 5-8 недель. При внутрисуставных переломах это имеет большое значение, т.к. незначительная деформация приводит к ограничению функции в локтевом суставе. Другой особенностью лечения внутрисуставных переломов является раннее применение лечебной гимнастики. Во всех случаях, когда не удалось сопоставить отломки консервативным путем, показано оперативное лечение. Во время операции достигается точное сопоставление отломков и их фиксация с помощью винтов и болтов.

При переломах надмыщелков без смещения отломков накладывается гипсовая повязка под углом 90 градусов в локтевом суставе и в среднем положении предплечья между супинацией и пронацией на 3 недели. При значительном смещении надмыщелка, и особенно если он ущемлен в суставе, показано оперативное лечение – остеосинтез шурупами или винтами.

Локтевой сустав фиксируется наружной гипсовой лангетой в течение 2 недель.

Перелом головчатого возвышения возникает при падении на вытянутую руку. Головка лучевой кости, смещаясь кверху, травмирует головчатое возвышение. Перелом головчатого возвышения может быть изолированным или сопровождаться переломом головки лучевой кости. Отломок обычно смещается кпереди и кверху.

Симптомы. Боль в локтевом суставе, гемартроз.

Крупный сместившийся фрагмент иногда удается пропальпировать. Движения в локтевом суставе ограничены. Окончательный диагноз устанавливают после рентгенографии.

Лечение. Большие фрагменты чаще всего удается сопоставить закрытой ручной репозицией. Гипсовая повязка накладывается на 4 недели. Небольшие фрагменты головчатого возвышения удаляются оперативным путем.

Повреждение предплечья и кисти.

Переломы костей предплечья составляют 12% по отношению к общему числу закрытых переломов.

По локализации переломы костей предплечья распределяются следующим образом: переломы обеих костей – 11%; переломы лучевой кости – 4%; переломы локтевой кости – 16%; переломы луча в типичном месте – 69%.

Переломы локтевого отростка. Происходя чаще в результате прямого насилия (падение на локоть, удар) реже – вследствие резкого сокращения трехглавой мышцы плеча. Линия перелома, обычно косая, расположена чаще в средней части отростка, реже у его основания. Практически перелом всегда бывает внутрисуставным. Отломанный фрагмент локтевого отростка находится под влиянием действия прикрепляющейся к нему трехглавой мышцы плеча. Степень

его смещения зависит от того, разорван или остается неповрежденным боковой разгибательный аппарат локтевого сустава (внутренняя боковая связка локтевого сустава и фасция с сухожильными растяжениями трехглавой мышцы).

При целостности этого аппарата диастаз между отломками незначителен, если аппарат разорван, то силой тяги трехглавой мышцы отломанный локтевой отросток может быть смещен кверху на несколько сантиметров.

Если отломки соприкасаются или диастаз между ними не превышает 2 мм (разгибательный аппарат не поврежден) – проводится консервативное лечение. Если диастаз превышает 2 мм – необходима операция.

Отмечается значительная припухлость в области локтевого сустава, обусловленная гемартрозом и кровоизлиянием в периартикулярные ткани. Пассивные движения довольно свободны, но болезненные.

Если диастаз между отломками значительный, то между ними легко прощупывается поперечное западение.

Активное разгибание предплечья, если произошел разрыв разгибательного аппарата, невозможно. Этот симптом определяют следующим образом. Больной производит внутреннюю ротацию плеча, отводя его до прямого угла, предплечье и кисть свисают книзу. Больной должен активно разогнуть руку в локтевом суставе, преодолевая при этом силу тяжести предплечья и кисти.

При соприкосновении отломков или диастазе между ними меньше 2 мм (что видно на боковой рентгенограмме), после пункции сустава для удаления крови, накладывают гипсовую повязку на плечо и предплечье под углом 90 градусов в локтевом суставе и в среднем между супинацией и пронацией положении предплечья. Со 2-го дня производятся движения в пальцах, а с 3-го дня – в плечевом суставе.

Гипсовая повязка снимается через 3 недели, после чего больному разрешают активные движения в локтевом суставе. Движения до полного объема восстанавливаются через 1,5-2 месяца, трудоспособность – через 7-8 недель.

Если диастаз между отломками достигает 2 мм и более, то показано оперативное лечение, которое производится под внутрикостной анестезией или местным инфильтрационным обезболиванием. Отломки фиксируются длинным винтом или двухлопастным штифтом, проведенным через локтевой отросток в локтевую кость. Обязательно наложение швов на разорванный разгибательный аппарат. Иммобилизация гипсовой лангетой. После прочной фиксации трудоспособность восстанавливается через 4-6 недель.

При отрыве и смещении верхушки локтевого отростка, а также при раздробленном переломе целесообразнее отломки удалить, а сухожилие трехглавой мышцы подшить к локтевой кости, проведя шелковую нить через поперечный канал, сделанный в основании локтевого отростка.

Последующее лечение аналогично лечению переломов локтевого отростка без смещения отломков.

Переломы венечного отростка наблюдаются чаще всего при заднем вывихе

предплечья. Диагноз ставится на основании боковой рентгенограммы. Обычно смещение отломков невелико, и тогда конечность на 2-3 недели фиксируют гипсовой повязкой при согнутом под углом в 70-80 градусов локтевом суставе и среднем положении предплечья. В последующем назначаются теплые ванны и лечебная гимнастика для локтевого сустава.

Если сместившийся фрагмент ограничивает сгибание в локтевом суставе, то его удаляют оперативным путем.

Лечебную гимнастику назначают после снятия швов. Трудоспособность восстанавливается через 3-5 недель.

Переломы головки и шейки лучевой кости возникают при падении на кисть вытянутой руки. Головка лучевой кости упирается в головчатое возвышение плеча и повреждается.

Различают переломы головки лучевой кости без смещения и со смещением отломков, а также раздробленные переломы. Изолированные переломы шейки лучевой кости наблюдаются редко.

При обследовании больного отмечается припухлость и боль в области головки луча. Ротационные движения предплечья резко болезненны, а при оскольчатых переломах – ограничены. Рентгенограмма в двух проекциях подтверждает наличие перелома.

При переломах без смещения отломков, а также при вколоченных переломах после введения в область перелома 10 мл 1% раствора новокаина накладывают гипсовую повязку от середины плеча до пястно-фаланговых сочленений при сгибании в локтевом суставе 90 градусов. Предплечье устанавливается в среднем положении между пронацией и супинацией.

Со 2-го дня разрешают движения в пальцах и плечевом суставе. Гипсовую повязку снимают через 2 недели, начинают производить осторожные движения (сгибание, разгибание и ротацию предплечья). Трудоспособность восстанавливается через 5-6 недель.

Если перелом головки сопровождается смещением по оси, под углом или в сторону, то закрытая репозиция, как правило, успеха не дает, и поэтому нужно сразу назначать оперативное лечение.

Операция должна производиться как можно раньше – в первые 3 дня, так как при более поздних сроках вмешательства результаты ухудшаются. Выделять головку лучевой кости следует осторожно, чтобы не повредить глубокую ветвь лучевого нерва. У взрослых, если головка не вправляется, производят ее удаление. У детей удалять головку не следует (нарушение роста). Фиксации ее может быть осуществлена иглой чрескожно. После операции накладывается гипсовая лонгета при согнутом в локтевом суставе предплечья под углом 90 градусов, в среднем между пронацией и супинацией положении.

Движения пальцев и движения в плечевом суставе начинают со 2-го дня. Гипсовая лонгета снимается через 2 недели, и назначаются движения в локтевом суставе. Трудоспособность восстанавливается через 1,5-2 месяца.

Переломо-вывихи предплечья. При прямой тяжелой травме на границе верхней и средней трети предплечья может наступить перелом локтевой и вывих головки лучевой кости (вывих-перелом Монтеджи). Такая же травма на границе средней и нижней трети предплечья может привести к перелому лучевой и вывиху головки локтевой кости (вывих-перелом Галеацци).

Перелом-вывих Монтеджи. При осмотре отмечается выраженная деформация в верхней трети предплечья и области локтевого сустава. Со стороны локтевой кости определяется "западение", по передне-наружной поверхности локтевого сустава, и наоборот – выстояние вывихнутой головки лучевой кости. Предплечье укорочено, при - пальпации болезненность, активные движения в локтевом суставе невозможны. При пассивном сгибании отмечается боль и ощущается " пружинящее" сопротивление. Рентгенография обязательна в двух проекциях с захватом прилежащих к предплечью суставов. Позволяет установить наличие вывиха головки лучевой кости. Успешное консервативное вправление возможно только в ранние сроки после травмы и только в детском возрасте. У взрослых, а при позднем обращении и у детей, показано оперативное лечение.

Необходима прочная фиксация отломков локтевой кости металлическим стержнем.

Кольцевидная связка может и не восстанавливаться. Проще фиксировать головку лучевой кости спицей Киршнера, проведенной поперечно через головку луча и локтевую кость. Концы спицы оставляют над кожей и удаляют через 4 недели. Гипсовая иммобилизация – 8-10 недель, у детей – до 4 недель.

После снятия иммобилизации лечение аналогично проводимому при переломах головки и шейки лучевой кости. Восстановление трудоспособности происходит через 10-12 недель.

Перелом-вывих Галеацци. Диагноз ставится на основании деформации предплечья в нижней трети и в области луче-запястного сустава. Пальпацией можно определить нарушение оси лучевой кости и плотное костное выпячивание (смещение головки локтевой кости) по тыльно-локтевой или ладонно-локтевой стороне луче-запястного сустава при соответствующем западении с ладонной или тыльной стороны этой области. Движения в луче-запястном суставе невозможны из-за болей.

Рентгенография предплечья в двух проекциях уточняет диагноз и характер смещения отломков. Консервативное вправление вывиха, как и при переломе Монтеджи не эффективно.

Если головка локтевой кости при открытом вправлении вновь вывихивается, то производят ее фиксацию спицей Киршнера (как и головки луча) или косую резекцию. Эта операция дает хороший косметический результат и на функции существенно не отражается. Пластическое восстановление связок дистального луче-локтевого сочленения не приносит функционального эффекта.

После операции фиксации лучевой кости производится иммобилизация гипсовой повязкой в среднем положении предплечья до сращения перелома (8-10

недель). Движения пальцами кисти и в плечевом суставе разрешается с первых дней после операции.

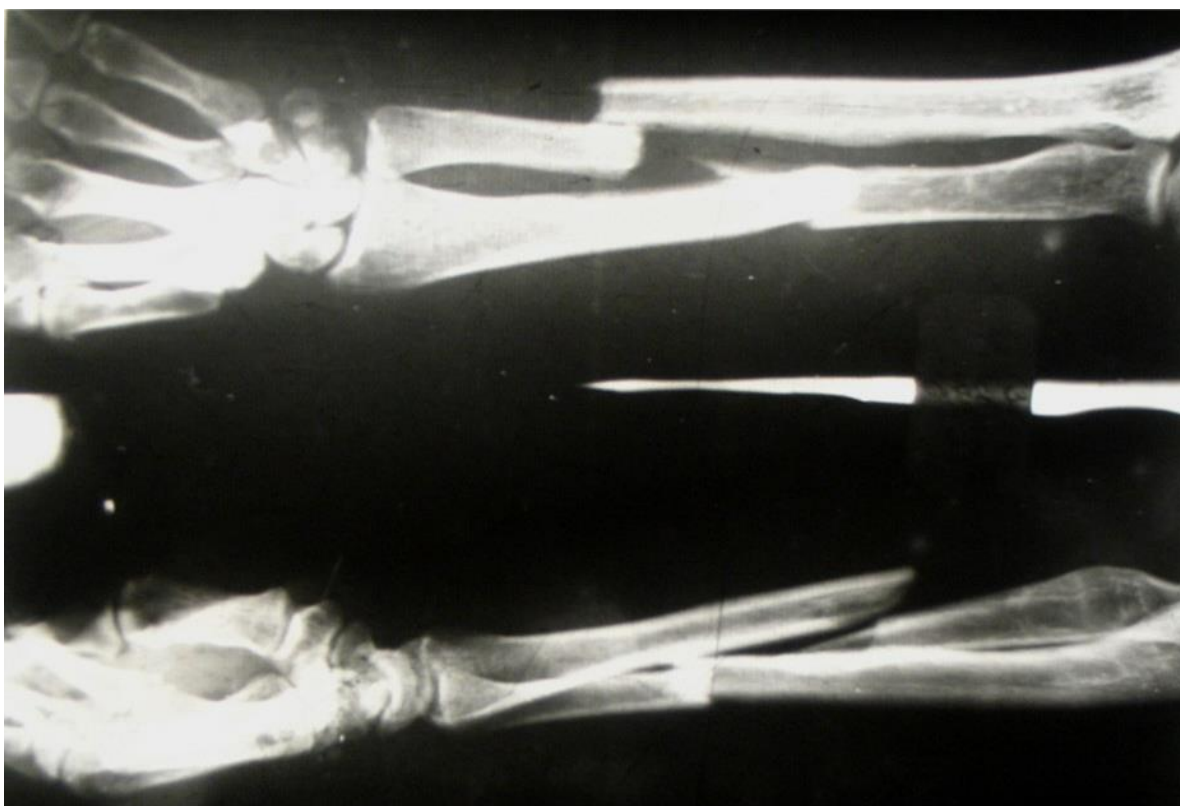
По снятии повязки рекомендуется физиотерапия и лечебная гимнастика до восстановления трудоспособности (2,5-3 месяца).

Диафизарные переломы костей предплечья. Эти переломы могут возникать как при воздействии прямой травмы (удар), так и непрямой (падение на кисть вытянутой руки). Первые – чаще поперечные, вторые – могут быть косыми, винтообразными, оскольчатыми. Смещение отломков при диафизарных переломах обусловлено направлением действующей силы и тягой мышц. Если перелом обеих костей предплечья произошел в верхней трети, то на центральный отломок лучевой кости будут влиять оба супинатора (двуглавая мышца, короткий супинатор) и он займет положение сгибания и крайней супинации. Периферический отломок (почти все предплечье и кисть) под влиянием круглого и квадратного пронаторов займет положение крайней пронации.

При переломе костей предплечья в средней трети на центральный отломок лучевой кости, помимо супинаторов, будет влиять и антагонист – круглый пронатор, поэтому отломок займет среднее положение между супинацией и пронацией. Периферические отломки будут пронированы.

Если перелом в верхней или средней трети предплечья срастается при указанном смещении, то будет потеряна возможность ротационных движений – основной функции предплечья.

При переломе в нижней трети - центральные отломки окажутся в положении незначительной пронации, т.к. на них действуют оба пронатора, находящиеся в более выгодных условиях по сравнению с супинаторами, прикрепляющимися в верхней трети лучевой кости.



Оскольчатый перелом костей предплечья в средней трети со смещением отломков

Помимо ротационных смещений, нередко наблюдается смещение всех четырех отломков в межкостный промежуток, где может наступать их синостоз, устранить который можно только оперативным путем.

При вправлении и фиксации этих переломов, необходимо сопоставить периферические отломки по оси центральных.

При осмотре отмечается вынужденное положение конечности (часто пострадавшую руку поддерживают здоровой), отечность и деформация предплечья (различной степени) с нарушением его оси. Определяется боль в месте перелома при пальпации, осевой нагрузке или сжатию предплечья (сближение костей между собой) вдали от места перелома, ограничение функции из-за боли. Часто наблюдаются патологическая подвижность на уровне перелома и крепитация.

При диафизарных переломах обеих костей предплечья без смещения отломков и при поднадкостничных переломах (у детей) клинические признаки перелома выражены менее четко.

Для уточнения диагноза и главным образом для определения характера смещения отломков необходимо производить рентгенографию в двух проекциях с непременно захватом локтевого и лучезапястного суставов. При таком рентгенологическом обследовании легче избежать диагностических ошибок (сопутствующие и комбинированные повреждения, вывихи в соседних с переломами суставах и пр.) и легче выбрать метод лечения.

Переломы обеих костей предплечья могут осложняться повреждением сосудов и нервов. Иногда в результате нейроциркуляторных нарушений возникает грозное осложнение – ишемический некроз глубокого сгибателя пальцев (контрактура Фолькмана), поэтому обязательно исследуется пульс на лучевой артерии, а для определения повреждения нервов исследуются все виды чувствительности и активные движения дистальнее перелома костей.

Показаниями к консервативному лечению служат: переломы без смещения отломков; поднадкостничные переломы; переломы только с угловым смещением; переломы с ротационным смещением, но с соприкосновением плоскостей излома; переломы со смещением отломков по ширине не более чем наполовину поперечника костей.

При переломах диафиза обеих костей предплечья без смещения отломков накладывается иммобилизирующая гипсовая повязка на 1,5-2 месяца при согнутом до 90 градусов в локтевом суставе предплечье, в среднем между супинацией и пронацией положений. Кисть устанавливается в положении тыльного разгибания под углом 30-35 градусов. С 3-4-го дня начинают активные движения в пальцах и плечевом суставе, а после снятия гипсовой повязки – в локтевом суставе. Обязательна физиотерапия. Трудоспособность восстанавливается в среднем через 2,5-3 месяца.

Поднадкостничные переломы наблюдаются чаще у детей и отличаются угловым смещением отломков. После анестезии места перелома 1% раствором новокаина в количестве 15-20 мл производится вправление прямым воздействием на вершину угла деформации с последующей фиксацией предплечья циркулярной гипсовой повязкой. Если не удастся сразу достичь устранения деформации, репозицию следует произвести в два этапа. Вначале осуществляют максимально возможную коррекцию и накладывают гипсовую повязку, а через 5-7 дней гипсовую повязку распиливают в поперечном направлении на уровне перелома и производят окончательную коррекцию. Вправление поднадкостничных переломов при угловом смещении значительно облегчается использованием методического приема.

Лечение перелома костей предплечья со смещением отломков предусматривает обязательную репозицию отломков, которая осуществляется двумя методами: закрытым и открытым. Закрытое вправление при диафизарных переломах обеих костей предплечья со смещением отломков производится вручную или с помощью аппаратов (Соколовского, Демьянова) после внутрикостной анестезии или введения в гематому 30-40 мл 1% раствора новокаина.

После репозиции циркулярную гипсовую повязку накладывают от верхней трети плеча до основания пальцев. Кисть устанавливается в положении небольшого тыльного сгибания.

Фиксация предплечья продолжается 10—12 недель. Затем применяют физиотерапию и лечебную гимнастику. Трудоспособность восстанавливается

через 12-14 недель. Диафизарные переломы предплечья требуют тщательного стационарного наблюдения в течение не менее 2 суток после репозиции и наложения гипсовой повязки. При нарастающей отеке, сопровождающемся болями, гипсовую повязку обязательно рассекают по ладонной поверхности на всем протяжении, раздвигают гипсовыми щипцами, после спадения отека повязку вновь фиксируют гипсовыми бинтами.

Оперативное вправление и фиксация отломков. Оперативному лечению подлежат: переломы, осложненные повреждением крупных сосудов и нервов; оскольчатые переломы с наличием осколков, препятствующих сопоставлению отломков и угрожающих повреждением сосудов, нервов или кожных покровов; множественные переломы одной или обеих костей со смещением отломков; переломы со смещением двух или всех четырех отломков в межкостное пространство; переломы одной или двух костей, закрытая репозиция которых не дала успеха, а также переломы с вторичным смещением отломков под гипсовой повязкой.

Оптимальным сроком вмешательства, при отсутствии противопоказаний общего и местного порядка, являются первые двое суток.

При оперативном лечении переломов костей предплечья надо не только идеально сопоставить отломки, но и прочно их фиксировать. Лучшая фиксация отломков лучевой кости достигается тавровой или угловой балкой (удерживают отломки от ротационных смещений и не сглаживают естественной кривизны), а также двухлопастным гвоздем. При косых переломах могут быть применены винты. Наряду с этим успехом применяется фиксация отломков компрессирующими пластинками Дани с эксцентриком и др.

Применение металлического стержня анатомически более обосновано для фиксации отломков локтевой кости. Компрессионный остеосинтез отломков локтевой кости достигается пластинками с компрессирующим устройством.

После остеосинтеза костей предплечья гипсовая повязка накладывается на срок от 8 до 10 недель. Дальнейшее лечение аналогично лечению переломов обеих костей предплечья без смещения отломков. Лечебная гимнастика должна быть дозированной и проводиться с учетом степени сращения костей. Металлические фиксаторы (гвозди, пластинки и др.) извлекаются после сращения перелома.

Изолированные переломы диафиза лучевой и локтевой костей. Происходят эти переломы чаще всего под действием прямой силы. При изолированном переломе лучевой кости, который чаще наблюдается на границе верхней и средней трети, центральный отломок смещается в ладонную сторону под влиянием двуглавой мышцы.

При изолированном переломе локтевой кости наступает угловое смещение под влиянием тяги двусуставных мышц. Из клинических признаков в первом случае характерна резкая боль при пассивной ротации предплечья, во втором – нарушение непрерывности хорошо прощупываемого гребня локтевой кости. Необходимо сделать рентгенографию в двух проекциях с захватом локтевого и

луче - запястного суставов, для исключения вывихов.

Вправление и последующее лечение осуществляется, так же как и при диафизарном переломе обеих костей предплечья, однако такое вправление далеко не всегда достигает цели, и поэтому нередко приходится прибегать к открытой репозиции и фиксации отломков.

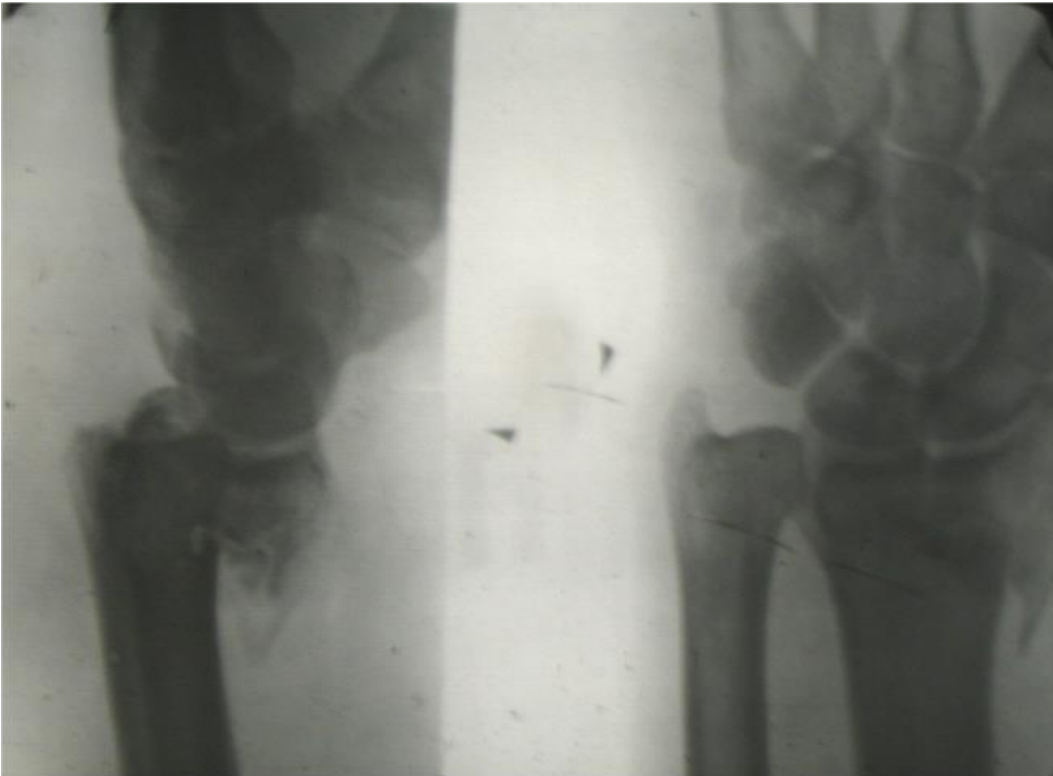
Переломы луча в типичном месте (классическом) месте составляют почти 70% всех переломов предплечья. У женщин они встречаются в 3 раза чаще, чем у мужчин. Возникают главным образом при падении на кисть вытянутой руки. Плоскость перелома проходит на месте бывшей эпифизарной пластинки (до 16-18-летнего возраста тот же механизм перелома может привести к эпифизеолизу). Смещение отломков типично и зависит от механизма перелома. Короткий периферический отломок смещается в тыльную сторону и в сторону большого пальца.

При осмотре видны характерная штыкообразная деформация над лучезапястным суставом за счет смещения отломков, припухлость тканей, нередко подкожное кровоизлияние, которое бывает более выражено на ладонной поверхности. Пальпация вызывает локальную боль на месте перелома и, нередко, шиловидного отростка локтевой кости. Определяются костные выступы – конец центрального отломка с ладонной стороны и край дистального фрагмента – с тыльной. Активные движения в луче - запястном суставе невозможны, пассивные – резко болезненные и ограничены. Осевая нагрузка на предплечье и прием сдавления костей между собой вызывают усиление боли на месте перелома. Характер перелома и степень смещения отломков уточняются рентгенографией, произведенной в двух проекциях.

Почти у 70% больных наблюдаются переломы шиловидного отростка локтевой кости. Иногда разрываются связки дистального луче-локтевого сустава с последующим подвывихом или полным вывихом головки локтевой кости. Нередко при этом переломе травмируется межкостная ветвь лучевого нерва (продолжение его глубокой ветви), что приводит к развитию тяжелого неврита (неврит Турнера). При этом кисть и пальцы резко отечны, движения их ограничены, кожа на тыле кисти истончена и блестит.

Реже отмечаются повреждения (сдавления, ушибы, кровоизлияния) ствола срединного нерва и ветвей локтевого нерва. На рентгенограмме – резкий пятнистый остеопороз костей.

При переломах лучевой кости в типичном месте без смещения отломков для предупреждения развития неврита Турнера производится анестезия введением в гематому 30 мл спирт-новокаинового раствора (10 мл 96 градусного спирта на 90 мл 1% раствора новокаина). После анестезии перелом фиксируют ладонной гипсовой лангетой в положении, среднем между пронацией и супинацией. Кисти придают положение небольшого тыльного разгибания.



Перелом лучевой кости в типичном месте со смещением отломков.

С первого дня необходимо производить активные движения пальцами. Гипсовую лонгету снимают через 2 недели, после чего назначают физиотерапию. Восстановление трудоспособности наступает через 4-5 недель.

Переломы лучевой кости в типичном месте со смещением отломков репозируются путем вытяжения руками или на аппарате (Соколовского, Эдельштейна). Репозиция производится после местного обезболивания спиртно-новокаиновым раствором. После контрольного рентгеновского исследования при правильном положении отломков накладывают ладонную и тыльную гипсовые лонгеты от пястно-фаланговых суставов до локтевого сустава. Гипсовые лонгеты снимают через 3-4 недели. Дальнейшее лечение такое же, как и при аналогичных переломах без смещения. Восстановление трудоспособности происходит в сроки от 5 до 8 недель.

При раздробленных, а также при смещающихся после репозиции дистальных отломков лучевой кости, производится репозиция отломков на аппаратах. После устранения смещений и рентгенологического контроля накладывается гипсовая повязка от пястно-фаланговых суставов до средней трети плеча при согнутом под углом 90 градусов предплечье, в среднем между супинацией и пронацией положении и тыльной флексии кисти. Срок иммобилизации – 4 недели.

Ошибки при лечении переломов костей предплечья: наложение гипсовой повязки до локтевого сустава при диафизарных переломах костей предплечья; фиксация предплечья в положении пронации; консервативное лечение

диафизарных переломов при неустранимых смещениях отломков; недооценка внешней иммобилизации при внутренней фиксации переломов костей предплечья.

Переломы костей кисти

В силу высоких требований, предъявляемых к функции кисти, лечение её, повреждения ее имеют исключительно важное практическое значение.

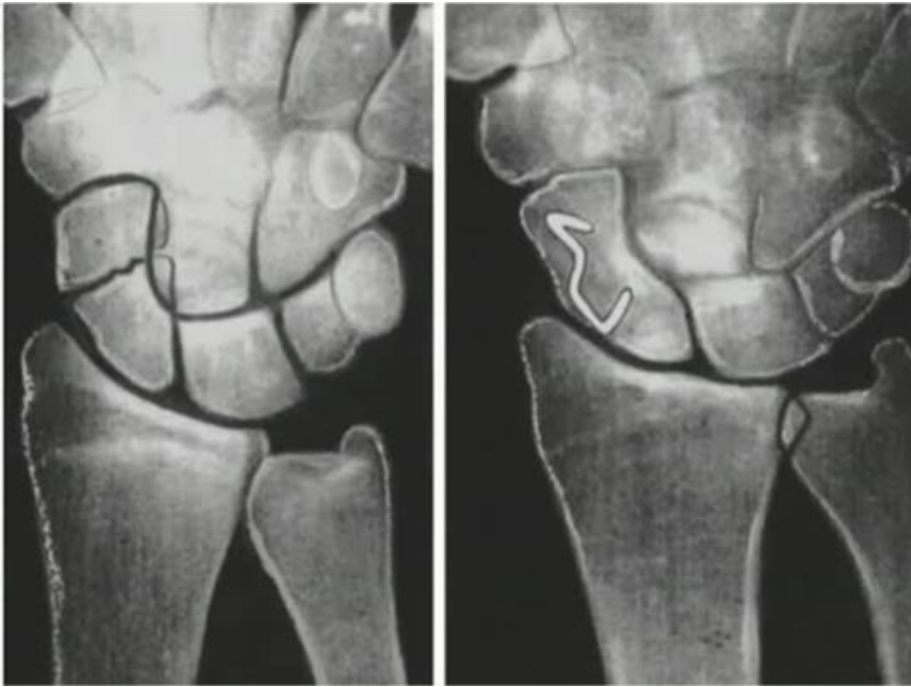Открытые травмы кисти преобладают над закрытыми: от одной трети до половины повреждений приходится на раны кисти и пальцев, более одной четверти – на ушибы и растяжения и примерно одну пятую часть составляют переломы и вывихи.

Переломы костей кисти и пальцев составляют около 35% переломов всех костей. По локализации они распределяются следующим образом: переломы костей запястья – 1%; переломы пястных костей – 16%; переломы фаланг – 83%.

Переломы костей запястья. Среди переломов костей запястья чаще всего встречаются повреждения ладьевидной кости, много реже – полулунной и трехгранной и совсем редко – остальных костей запястья. Иногда встречается сочетание перелома одной кости с вывихом другой.

Перелом ладьевидной кости чаще всего происходит от сжатия между лучом и опорной плоскостью при падении с упором на ладонь при тыльно-радиальном отклонении кисти. Механизм перелома сходен с механизмом перелома луча в типичном месте. Диагноз перелома ставят на основании локальной припухлости по лучевому краю луче-запястного сустава и в области «анатомической табакерки», ограничения и болезненности при движениях в суставе, особенно в тыльно-лучевую сторону. При нагрузке по оси первого и второго пальцев возникает боль, как и при непосредственном давлении на ладьевидную кость под шиловидным отростком лучевой кости. Сила кисти ослаблена. Уточняется диагноз на рентгенограммах, сделанных в передне-задней, боковой и косой (3 /4) проекциях. При переломах ладьевидной кости, как правило, не бывает смещения отломков, поэтому проследить линию перелома на рентгенограммах часто невозможно. В подобных случаях для установления диагноза ведущей является клиническая картина, и повреждение расценивается как перелом до повторной рентгенографии. Повторные рентгенограммы обеих кистей делают через 2 недели. За этот срок линия перелома становится шире и, как правило, обнаруживается на рентгенограмме. Отрицательные данные и при повторной рентгенографии исследовании позволяют исключить перелом.

Перелом ладьевидной кости лечат иммобилизацией гипсовой повязкой в положении тыльного сгибания и лучевого отведения. Иммобилизация продолжается 2,5 – 3 месяца, после чего проводится лечебная гимнастика для суставов пальцев кисти. Трудоспособность восстанавливается через 3-4 месяца. Однако и при очень длительной иммобилизации сращение перелома не наступает. Поэтому лучше сразу же проводить оперативное лечение.



Перелом ладьевидной кости Остеосинтез металлоконструкцией
с «памятью формы»

Переломы других костей запястья встречаются редко и почти всегда без смещения отломков. Имобилизация производится так же, как и при переломе ладьевидной кости, но продолжается 3-4 недели. Трудоспособность восстанавливается через 5-6 недель.

Переломы пястных костей

Среди переломов пястных костей наибольшее значение имеет перелом-вывих основания первой пястной кости (перелом Беннета).

Типичным механизмом перелома служит толчок по оси приведенного большого пальца. Этим вызывается сгибание первой пястной кости и перелом ее основания. Костный отломок связками удерживается на своем месте, а пястная кость вместе с большим пальцем смещается в тыльно-лучевую сторону, образуя подвывих в первом пястно-запястном суставе. Клиническая картина типичная: большой палец приведен и слегка согнут, у основания пястной кости припухлость, кровоподтек; углубление «анатомической табакерки» сглажено; боль при пальпации и осевой нагрузке; невозможность отведения пальца, иногда ненормальная подвижность и крепитация. Рентгенограммы уточняют характер смещения отломков.

Под местной анестезией легко достигается репозиция путем вытяжения по оси отведенного первого пальца с одновременным давлением на основание пястной кости в ладонно-локтевом направлении. Во время наложения гипсовой повязки необходимо помнить о возможности повторного смещения. Повязку

следует хорошо моделировать, особенно у основания 1 пальца. Во избежание вторичных смещений положение, приданное во время репозиции, сохраняют до затвердевания гипса. Результат репозиции контролируется рентгенограммой.

При хорошем положении отломков иммобилизацию сохраняют 4 недели. Больные возвращаются к труду через 5-6 недель.

При невозможности сопоставить отломки закрытым способом производят оперативную репозицию и чрескожную фиксацию спицей. Сроки иммобилизации после операции такие же, как и при консервативном лечении.

Если основание первой пястной кости сильно раздроблено, то может потребоваться артродез в функционально выгодном положении большого пальца.

Лечение переломов диафиза первой пястной кости производится таким же образом.

Переломы П-У пястных костей чаще возникают в результате прямых ударов. Отломки под действием межкостных и червеобразных мышц устанавливаются под углом, открытым в ладонную сторону. Симптомы: припухлость на тыле кисти, боль при давлении на месте перелома и по оси пальца. Ограничение активной и пассивной подвижности в суставах соответствующего пальца. При переломах П-У пястных костей без смещения отломков после обезболивания накладывают на 3 недели гипсовую лонгету от границы средней нижней трети предплечья, по ладонной поверхности кисти до кончика пальца, соответствующего сломанной пястной кости. На протяжении пальца лангету обрезают по бокам. Кисть устанавливается в положении тыльного сгибания под углом 30 градусов, в пястно-фаланговом суставе – в положении ладонного сгибания под углом 10-20 градусов, в межфаланговых суставах – в положении ладонного сгибания под углом 45 градусов. Остальные пальцы иммобилизации не подлежат. Необходимо раннее применение лечебной гимнастики. Трудоспособность восстанавливается через 4-6 недель.

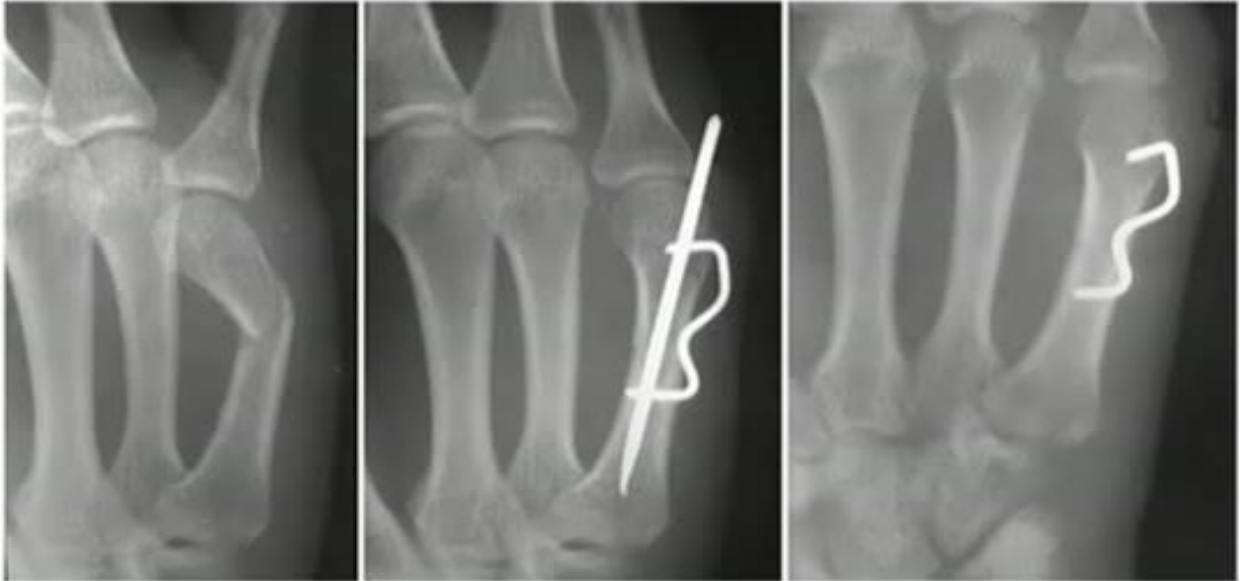Переломы пястных костей со смещением отломков лечатся так же, как и без смещения, но при условии точной репозиции отломков.

Если контрольная рентгенограмма показывает, что вправление перелома пястной кости не достигнуто, то приступают к оперативному лечению. Остеосинтез осуществляется спицей.

Сроки иммобилизации и дальнейшего лечения такие же, как и при консервативном лечении.

При околоуставных переломах фиксация отломков может быть достигнута, как правило, только с помощью спицы. В этих случаях во избежание развития тугоподвижности в пястно-фаланговом суставе необходимо рано (на 7-10-й день) прекратить фиксацию гипсовой лонгетой и назначить ЛФК.

Поперечный перелом V пястной кости со смещением отломков под углом



До операции. Остеосинтез металлоконструкцией с «памятью формы»



Остеосинтез перелома III пястной кости аппаратом стержневого типа.

Переломы фаланг пальцев. Эти переломы вызываются прямой травмой (удар, сдавление, толчок и пр.). Под влиянием межкостных и червеобразных мышц отломки при переломах тела основной и средней фаланг устанавливаются под углом, открытым в тыльную сторону.

Симптомы: разлитая отечность на протяжении всего поврежденного пальца,

полное разгибание пальца невозможно, резкая болезненность при пальпации, часто обнаруживается деформация. Вправление и иммобилизация отломков производится так же, как и при переломах пястных костей. Необходимо рано (с первого же дня) начинать движения неповрежденными пальцами, что важно для восстановления функции кисти.

Переломы фаланг со смещением отломков при неудавшемся вправлении следует оперировать, с фиксацией отломков спицей. После операции накладывается гипсовая шина на палец и кисть на 2-3 недели. Трудоспособность восстанавливается через 4-7 недель.

Для лечения переломов пястных костей и фаланг может быть также использована шина Белера.

Переломы ногтевой фаланги часто бывают раздробленными, так как в большинстве случаев связаны с ударом молотка или другим предметом.

Поврежденную и соседнюю с ней фалангу фиксируют, обматывая их несколькими слоями липкого пластыря. Трудоспособность восстанавливается через 2-3 недели.

Ошибки лечения переломов пястных костей и фаланг пальцев: консервативное лечение при неудавшейся репозиции отломков; иммобилизация пальцев в разогнутом положении; иммобилизация неповрежденных пальцев; позднее проведение лечебной гимнастики неповрежденных пальцев.

Тема: ПОВРЕЖДЕНИЯ НИЖНЕЙ КОНЕЧНОСТИ

Учебные вопросы:

- Вывихи бедра, классификация, клиника, диагностика и лечение.
- Вывихи голени, классификация, клиника, диагностика и лечение.
- Вывихи стопы, классификация, клиника, диагностика и лечение.
- Переломы бедра, классификация, клиника, диагностика и лечение.
- Переломы костей голени, классификация, клиника, диагностика, лечение.
- Переломы костей стопы, классификация, клиника, диагностика, лечение.
- Способы транспортной иммобилизации.

Контрольные вопросы, рекомендуемые для самоподготовки и устного (письменного) опроса студентов:

1. Вывих бедра, классификация, клиника, диагностика и лечение.
2. Вывих голени, классификация, клиника, диагностика и лечение.
3. Вывих надколенника, классификация, клиника, диагностика и лечение.
4. Вывих голени, классификация, клиника, диагностика и лечение.

5. Вывих стопы, классификация, клиника, диагностика и лечение.
6. Переломы бедра, классификация, клиника, диагностика и лечение.
7. Переломы костей голени, классификация, клиника, диагностика, лечение.
8. Переломы костей стопы, классификация, клиника, диагностика, лечение.
9. Способы транспортной иммобилизации.

Содержание занятия.

ВЫВИХИ БЕДРА

Травматические вывихи бедра

Классификация вывихов бедра: задне-верхний (подвздошный), задне-нижний, (седалищный), передне-верхний (лонный), передне-нижний (запирательный).

Механизм возникновения, клинические симптомы (вынужденное положение нижней конечности в зависимости от вида вывиха), рентгенодиагностика (вертлужная впадина, положение головки бедра и ротация бедра при каждом виде вывиха), лечение вывихов бедра (обезболивание, положение больного, одномоментное вправление по способу Кохера, последующая иммобилизация, ее сроки, восстановление функции), осложнения (асептический некроз головки бедра и деформирующий коксартроз) и их профилактика.

Травматические вывихи бедра (*luxatio femoris*) возникают вследствие не прямой массивной травмы (падение с высоты, автомобильная катастрофа и др.) преимущественно у мужчин в возрасте от 20 до 60 лет. Вывихи бедра встречаются сравнительно редко. Среди всех вывихов они составляют, по статистическим данным разных авторов, от 3 до 7%. Небольшая частота возникновения вывиха бедра объясняется рядом анатомо-физиологических особенностей тазобедренного сустава: полной конгруэнтностью суставных поверхностей, крепостью сумочно-связочного аппарата, прикрытием сустава мощными мышцами, предохраняющими его от внешних воздействий, и значительным объемом движений в суставе при относительно малых функциональных запросах к нижней конечности в целом. В соответствии с тем, куда по отношению к вертлужной впадине сместилась головка бедренной кости, принято различать *задние и передние* вывихи бедра. И те, и другие могут быть *верхними и нижними*. Всего, таким образом, различают четыре основных вывиха бедра: *задне-верхний, или подвздошный, задненижний, или седалищный, передне-верхний, или надлонный, и передненижний, или запирательный*. Чаще всего встречается подвздошный вывих бедра, составляющий 80 – 85% всех вывихов в тазобедренном суставе. На втором месте по частоте стоит седалищный вывих, затем идет запирательный и реже всех встречается надлонный вывих бедра.

Основным симптомом при распознавании травматического вывиха бедра является деформация. Это объясняется тем, что каждому вывиху соответствует

определенное положение головки бедренной кости, а следовательно, и всей нижней конечности, по отношению к туловищу и здоровой ноге пострадавшего. При такой тяжелой травме, как вывих бедра, очень важен сравнительный осмотр, поэтому обследовать пострадавшего нужно обнаженным.

Задне-верхнему (подвздошному) вывиху бедра свойственно незначительное приведение поврежденной нижней конечности, легкое сгибание в тазобедренном и коленном суставах и ротация ноги внутрь. Большой вертел располагается над линией Розера - Нелатона. Ягодичная область на стороне вывиха приобретает большую округлость, а паховая складка выглядит более рельефно. Поясничный лордоз несколько увеличен.

При *заднее-нижнем (седалищном)* вывихе бедра деформация выражена значительно резче. Приведение, сгибание и внутренняя ротация ноги выражены настолько сильно, что при положении пострадавшего на спине больное бедро перекрещивает здоровую ногу выше коленного сустава. Большой вертел прощупывается несколько выше линии Розера - Нелатона.

Передне-верхний (надлонный) вывих характеризуется незначительным отведением конечности и ее наружной ротацией. Нога может находиться в состоянии небольшого сгибания в тазобедренном и коленном суставах или в выпрямленном положении. Головка бедренной кости прощупывается под пупартовой связкой. Иногда она отчетливо контурирует здесь, как бы выполняя собой углубление паховой области. Большой вертел смещен кпереди и прощупывается в стороне от линии Розера - Нелатона.

Передне-нижний (запирательный) вывих головки бедренной кости сопровождается резким сгибанием ноги в тазобедренном и коленном суставах, значительной наружной ротацией и отведением бедра. Объем верхнего отдела бедра по сравнению со здоровым несколько увеличен. Мягкие ткани внутренней поверхности бедра напряжены. Большой вертел по сравнению со здоровым бедром прощупывается на необычном для него месте.

Таким образом, задним вывихам бедра свойственны приведение и внутренняя ротация конечности, а для передних вывихов характерно отведение и наружная ротация. И тем, и другим вывихам свойственны сгибательные установки в тазобедренном и коленном суставах. Перечисленные деформации выражены сильнее при нижних вывихах.

Другими симптомами, общими для всех видов вывиха бедра, являются боли, отсутствие активных движений, пружинящая подвижность при попытке пассивно изменить положение бедра. Головка бедренной кости на своем обычном месте отсутствует, имеется относительное укорочение ноги. На основании перечисленных признаков диагноз вывиха бедра ставится без особых затруднений. Надлонные вывихи бедра в какой-то мере напоминают клиническую картину переломов шейки бедренной кости (положение конечности, боли, отсутствие активных движений и др.). Пружинящие пассивные движения при вывихе и возможность произвести пассивные движения при переломе разрешают сомнения.

В затруднительных случаях прибегают к рентгенографии, позволяющей уточнить диагноз и морфологические особенности смещения головки бедренной кости.

Иногда вывиху головки бедренной кости сопутствуют осложнения: повреждение седалищного нерва или заднего края вертлужной впадины (при задне-нижнем вывихе), сдавление бедренной артерии или одноименного нерва (при передне-верхнем вывихе), травма запирающего нерва (при передне-нижнем вывихе бедра).

Лечение. При травматических вывихах бедра лечение заключается в обезболивании, вправлении, кратковременной фиксации и функциональной терапии. Вправление свежих вывихов производят под наркозом в порядке оказания больному неотложной помощи. Несвежие вывихи бедра подлежат также одномоментному вправлению под наркозом. При неудаче прибегают к открытому вправлению. Застарелые вывихи требуют оперативного лечения - открытого вправления бедра по типу артропластики. Среди многих способов вправления вывиха бедра наибольшее распространение получили два способа: Коллена - Джанелидзе и Кохера.

Способом Коллена - Джанелидзе вправляют свежие задние (подвздошный и седалищный), и передне-нижний (запирающий) вывихи бедра. Больного укладывают на стол животом вниз. Передние верхние ости должны упираться в плоскость стола или в мешочек с песком. Поврежденная нога свешивается через край стола. Помощник прочно фиксирует таз, надавливая руками на крестец. Через 16-20 минут свободного свисания поврежденной конечности она занимает положение, близкое к вертикальному. Хирург становится между краем стола и поврежденной конечностью, сгибает ногу в коленном суставе до угла 90° и слегка отводит ее в тазобедренном суставе. Разноименную с вывихнутой ногой руку хирург ставит на область подколенной ямки, а второй рукой удерживает голень за область голеностопного сустава. Медленно, без резких движений хирург надавливается на область подколенной ямки, осуществляя вытяжение по оси бедра. Одновременно противоположной рукой, пользуясь голенью как рычагом, хирург производит наружную и внутреннюю ротацию бедра. В этот момент происходит вправление, сопровождающееся характерным щелкающим звуком. Иногда, особенно у мускулистых субъектов, усилий руки, помещенной в область подколенной ямки и осуществляющей вытяжение по оси бедра, бывает недостаточно. Тогда хирург производит вытяжение по оси бедра давлением своего колена, противоположного вывихнутому бедру. О вправлении вывиха свидетельствует появившаяся свобода движений в тазобедренном суставе и возможность разогнуть ногу. Рентгенологический контроль обязателен.

Способ Кохера применяют при свежем передне-верхнем (надлонном) вывихе бедра в тех случаях, когда вправление по Коллену - Джанелидзе не удалось, а также при вправлении всех несвежих вывихов. Хирург осуществляет вправление путем рычагообразного действия всей нижней конечностью больного. Пострадавшего укладывают или им или спину на стол. Помощник обеими руками

фиксирует таз за передние верхние ости. Хирург становится со стороны вывихнутой ноги, захватив ее рукой, разноименной с вывихнутой ногой, за верхнюю треть голени, а второй рукой - за нижнюю треть голени. При вправлении передне-верхнего вывиха головки бедренной кости хирург добивается положения крайней наружной ротации бедра. Тем самым достигается отведение головки бедренной кости от лонной кости (первый этап). Затем следует приведение бедра, сгибание ноги в тазобедренном и коленном суставах до 120-130° и внутренняя ротация бедра (второй этап вправления). В результате этих манипуляций головка бедренной кости подводится к суставной впадине. Вправление достигается при осуществлении последнего, третьего, этапа вправления - разгибания ноги в тазобедренном и коленном суставах и отведения ее.

При свежих задних вывихах бедра (подвздошном и седалищном), вправить которые по Кол лену - Джанелидзе не удалось, а также при одноименных несвежих вывихах ногу медленно максимально приводят и сгибают в тазобедренном суставе. Одновременно производят вытяжение по оси бедра. Это первый этап вправления, в результате которого головка бедренной кости смещается кнаружи и выводится из-за заднего края вертлужной впадины.

Второй этап вправления заключается в медленной наружной ротации бедра, осуществляемой с помощью голени. При этом усилия хирурга, направленные на вытяжение по оси бедра, не ослабевают. Вторым этапом достигается противопоставление головки бедренной кости вертлужной впадине. Третий этап вправления производится быстро, одним движением. Продолжая вытяжение по оси бедра, хирург быстро разгибает ногу в тазобедренном и коленном суставах, отводит ее и ротирует кнутри. В этот момент происходит вправление.

После вправления вывиха тем или иным способом применяют кратковременную фиксацию конечности в физиологическом положении. Больного укладывают на ортопедическую койку, ногу слегка сгибают в коленном и тазобедренном суставах, для чего под голень подкладывают жесткую ортопедическую подушку. На голень и бедро накладывают клеевое вытяжение с грузами по 2 кг, на стопу - подвешивающую петлю с грузом 1,5 кг. Через неделю назначают движения в тазобедренном суставе, массаж. Через 2-3 недели, больного ставят на костыли и разрешают дозированную нагрузку, а через 3-4 недели - полную нагрузку. Трудоспособность восстанавливается спустя 6-7 недель.

ВЫВИХИ ГОЛЕНИ

Травматические вывихи голени (*luxatio cruris s. Luxatio genu*) благодаря большой прочности связочного аппарата коленного сустава встречаются редко и составляют в среднем 1,5% всех вывихов. Различают полные и неполные вывихи голени. Полные вывихи наступают, как правило, при смещении голени кпереди или кзади, неполные (подвывихи) - в результате смещения голени кнаружи или кнутри. Вывихи голени возникают вследствие как прямой травмы - непосредственного приложения силы к верхней трети голени при фиксированном бедре или к бедру при фиксированной

голену, так и непрямого насилия - резкого отклонения голени кнаружи или кнутри и переразгибания в коленном суставе. Полные вывихи голени сопровождаются значительными повреждениями структур коленного сустава: боковых и крестообразных связок, менисков и капсулы сустава. Нередко повреждаются и анатомические образования, проходящие вблизи сустава, сосуды и нервы подколенной ямки. Чаще всего наблюдается вывих голени спереди.

Клиническая картина полных вывихов голени характерна. В области коленного сустава отмечается разлитая болезненность. При передних вывихах верхний край большеберцовой кости резко выстоит спереди, при задних - сзади. Ось голени соответственно проходит спереди или сзади оси бедра. Активное сгибание и разгибание в коленном суставе отсутствуют. Попытка пассивно произвести эти движения вызывает резкую боль и ощущение пружинистого сопротивления; боковые движения возможны. Вследствие сдавления сосудов подколенной ямки быстро развиваются синюшность и отечность голени и стопы.

Клиническая картина полных вывихов голени напоминает картину при эпифизеолизах дистального отдела бедренной кости. Молодой возраст пострадавшего, резкая локальная болезненность в области поврежденного эпифиза и возможность получения в небольшом объеме пассивных сгибательно-разгибательных движений в коленном суставе решают вопрос в пользу эпифизеолиза. Окончательный диагноз и уточнение морфологии вывиха возможны только после изучения рентгеновских снимков, произведенных в двух проекциях.

Лечение. Вправление голени производят под общим обезболиванием, максимально щадяще и осторожно. Грубые манипуляции могут вызвать дополнительные повреждения структур сустава и сосудисто-нервного пучка (разрыв или тромбоз сосуда, повреждение нерва и др.). Один помощник, захватив обеими руками стопу лежащего на спине больного, производит вытяжение по оси нижней конечности, второй - удерживая бедро за нижнюю треть, осуществляет протivotягу. Хирург, надавливая на проксимальный отдел голени в направлении, противоположном смещению, производит вправление вывиха. Вправление сопровождается щелкающим звуком и появлением свободных движений в коленном суставе. После вправления на месяц накладывают циркулярную гипсовую повязку с поясом и стопой в физиологическом положении нижней конечности (сгибание в коленном суставе до 10°). После вправления подвывиха голени фиксацию ноги можно осуществить задней гипсовой шиной со стопой до верхней трети бедра на 3-4 недели. Затем фиксацию прекращают, назначают массаж, лечебную физкультуру, тепло. Трудоспособность восстанавливается через 1 1/2 - 2 месяца.

ВЫВИХИ НАДКОЛЕННИКА

Вывихи надколенника (*luxatio patellae*) встречаются редко. Они составляют в среднем 0,5% всех вывихов и происходят, как правило, в результате прямой травмы - ушиба надколенника при падении на согнутое колено или удара непосредственно по какому-либо из краев надколенника. Вывих может быть

полным и неполным. Принято различать *боковые вывихи* надколенника (кнаружи или кнутри), *вертикальные* (вокруг продольной оси) и *книзу* (надколенник попадает между суставными поверхностями бедренной и большеберцовой костей). Практическое значение имеет наиболее часто встречающийся вывих надколенника кнаружи. Он возникает от удара по внутреннему краю надколенника при одновременном отклонении голени кнаружи и резком сокращении четырехглавой мышцы бедра. При этом происходит продольный разрыв капсулы сустава и смещение надколенника кнаружи. При сравнительном осмотре больного отмечается необычное выпячивание по наружной поверхности поврежденного коленного сустава. В то же время контур надколенника на обычном месте не определяется, сустав как бы уплощен. Нога слегка согнута в коленном суставе, имеется отклонение голени кнаружи (*genu valgum*). При ощупывании коленного сустава определяется резкая болезненность, надколенник выявляется по наружной поверхности, при исследовании слегка подвижен. Активные движения в коленном суставе невозможны. Диагноз уточняется по рентгенограммам, снятым в двух проекциях.

Лечение. Вправление свежих травматических вывихов надколенника возможно только при полном расслаблении четырехглавой мышцы бедра. С этой целью применяют наркоз. Больного укладывают на стол на спину. Для облегчения вправления ногу полностью разгибают в коленном суставе и сгибают в тазобедренном до 100-90°. В таком положении ногу удерживает помощник. Хирург осуществляет давление на надколенник и вправляет его. Ногу после вправления фиксируют в положении полного разгибания задней гипсовой шиной со стопой и до ягодичной складки в течение 3 недель. С 10-го дня назначают массаж четырехглавой мышцы бедра, а спустя 3 недели - лечебную физкультуру и тепло. Трудоспособность восстанавливается через месяц. Нередко после вправления вывиха надколенника при повторных травмах развивается привычный вывих. Он может возникнуть вследствие невыдерживания срока фиксации ноги после вправления. Привычный вывих надколенника, так же как несвежие и застарелые вывихи с нарушением функции нижней конечности, подлежит оперативному лечению.

Производят одну из трех наиболее распространенных операций:

- 1) перемещение места прикрепления собственной связки надколенника кнутри (операция Вредена);
- 2) ослабление наружного апоневротического растяжения и одновременная фиксация надколенника выкроенным фасциальным лоскутом, предотвращающим возможность смещения надколенника кнаружи (операция Ситенко);
- 3) перемещение через надколенник выкроенной с внутренней стороны апоневротической полосы и ушивание ее между краями наружного апоневротического разреза (операция Крогиуса).

После операции конечность в течение 3 недель фиксируют циркулярной гипсовой повязкой с поясом и стопой. Затем назначают физио-функциональный

комплекс лечения. Трудоспособность восстанавливается через 1 ½ - 2 месяца.

ВЫВИХИ СТОПЫ

Изолированные травматические вывихи стопы (*luxatio pedis*) встречаются крайне редко. Как правило, они сочетаются с переломами в области голеностопного сустава (перелом лодыжек, переднего и заднего краев большеберцовой кости). Эти перелома-вывихи рассмотрены в соответствующих разделах.

Из травматических вывихов в Других суставах стопы заслуживают внимания чаще всего возникающие подтаранные вывихи стопы, вывихи плюсневых костей в суставе Лисфранка и вывихи пальцев стопы.

Подтаранные вывихи стопы (*luxatio pedis sub talo*)

Повреждения возникают редко. При вывихах таранная кость остается на своем месте. Смещаются пяточная кость и кости, расположенные впереди шопаровского сочленения. В результате действия не прямой сильной травмы (падение с высоты с опорой на подвернутую стопу) вывих может произойти спереди, сзади, кнутри и кнаружи. Чаще всего встречаются внутренние и задне-внутренние подтаранные вывихи стопы. При внутренних вывихах стопа находится в положении варуса и подошвенного сгибания. Стопа резко сдвинута внутрь и напоминает деформацию при косолапости. Наружная лодыжка контурирует под кожей очень резко. Ткани над ней напряжены. Внутренняя лодыжка, наоборот, определяется с трудом. Ее нелегко выявить даже при пальпации. Хорошо прощупывается головка таранной кости. Активные и пассивные движения стопой резко ограничены, болезненны. Опорная функция нижней конечности отсутствует. Если внутренний подтаранный вывих стопы сочетается со смещением стопы кзади, к описанным изменениям присоединяется резко увеличенная пятка.

Лечение. Вправление подтаранного вывиха стопы производят под наркозом. Хирург осуществляет вытяжение за стопу и надавливание в направлении, противоположном смещению стопы. После вправления на 3-4 недели накладывают циркулярную гипсовую повязку с хорошо отмоделированным продольным сводом стопы. Затем назначают массаж, теплые ванны, лечебную физкультуру, ходьбу с помощью костылей и дозированную нагрузку. Обязательно пользование вкладкой-супинатором в течение полугода. Трудоспособность восстанавливается через 1 ½ - 2 месяца.

Вывихи плюсневых костей в суставе Лисфранка

Эти вывихи встречаются сравнительно редко. Различают вывих всей плюсны и отдельных плюсневых костей, преимущественно первой. Смещения могут быть кнаружи, кнутри, к тылу и в подошвенную сторону. В клинической практике в основном встречаются вывихи кнаружи и к тылу. Нередко вывихи сочетаются с

переломами основания одной из плюсневых костей, чаще II или V, или костей предплюсны – I или II клиновидной кости.

Основным клиническим признаком вывиха плюсневых костей является деформация: передний отдел стопы расширен, поперечный размер ее увеличен. В свежих случаях, когда отек еще не успел развиваться, а также в несвежих случаях, когда он уже исчез, можно увидеть ступенькообразную возвышенность на тыле стопы. Продольный и поперечный своды уплощены.

Движения в голеностопном суставе сохранены, но болезненны, в суставах пальцев ограничены.

Рентгенограмма в двух проекциях облегчает диагностику.

Лечение. Вправление не всегда удается. Производят его под наркозом. Один помощник фиксирует задний отдел стопы с голеностопным суставом, второй - осуществляет вытяжение за передний отдел стопы, придавая ей положение подошвенного сгибания. Хирург нажимает на плюсну в направлении, противоположном ее смещению, а второй помощник при этом старается придать переднему отделу стопы положение тыльного отклонения. После вправления накладывают циркулярную гипсовую повязку до коленного сустава в положении стопы по отношению к голени под прямым углом. Тщательно моделируют продольный свод стопы. В дальнейшем ведение больного такое же, как и при подтаранном вывихе стопы. При неудавшемся вправлении, а также при несвежих и застарелых вывихах назначают вкладки-супинаторы или специальную ортопедическую обувь.

Вывихи пальцев стопы

Вывихи пальцев стопы встречаются наиболее часто среди вывихов в других суставах стопы. Чаще всего возникают вывихи в метатарзофалангеальном сочленении пальца стопы. Значительно реже наблюдаются вывихи в межфаланговых суставах остальных пальцев. Наиболее частый механизм травмы - прямой удар пальцем о твердый неподвижный предмет. Диагноз нетруден, особенно при наличии рентгеновских снимков в двух проекциях.

Лечение. Вправление лучше осуществлять под наркозом. Вытяжение по оси пальца не производят. Вначале увеличивают деформацию, а затем медленно сдвигают основание вывихнутой фаланги, а вместе с ней и весь палец в дистальном направлении. Последним этапом вправления является сгибание пальца. Стопу фиксируют в течение 2 недель циркулярной гипсовой повязкой от кончиков пальцев до коленного сустава. Затем назначают физио-функциональное лечение. Трудоспособность восстанавливается через 3-4 недели. Ношение вкладки-супинатора облегчает нагрузку стопы при ходьбе.

ПЕРЕЛОМЫ БЕДРЕННОЙ КОСТИ

Из всех закрытых переломов костей переломы бедренной кости составляют 2,7%. По локализации переломы подразделяют на переломы верхнего конца

бедренной кости, диафиза бедренной кости, мышечков бедра.

Переломы бедренной кости относят к тяжелым. Наблюдается значительное кровоизлияние в месте перелома (до 2 л) и часто развивается шок.

Переломы верхнего конца бедренной кости

Классификация.

Различают переломы:

I. Медиальные (внутриставные) переломы шейки бедренной кости.

1. Субкапитальный перелом - плоскость излома проходит под самой головкой бедренной кости. У детей наблюдаются субкапитальные эпифизеолизы - смещение головки бедра по линии ростковой зоны.

2. Трансцервикальный - линия излома проходит через шейку.

3. Базисцервикальный - плоскость излома у основания шейки бедренной кости.

II. Латеральные, или вертельные (внесуставные) переломы.

1. Межвертельный.

2. Чрезвертельный перелом.

3. Перелом большого и малого вертелов.

Переломы шейки бедренной кости чаще встречаются у людей пожилого возраста, у которых развивается остеопороз костей, уменьшаются их прочность и упругость. Однако самопроизвольный перелом шейки бедренной кости может наблюдаться и у солдат после длительных походов в результате перегрузки (болезнь перегрузки, маршевый перелом).

Переломы вертельной области сопровождаются значительным кровоизлиянием и выраженным болевым синдромом. В первые дни после травмы больные переносят их более тяжело, чем медиальные переломы.

Механизм. Переломы верхнего конца бедренной кости, как правило, наблюдаются при падении на область большого вертела. Шейка бедренной кости располагается внутри сустава и не имеет надкостницы, поэтому заживление такого перелома происходит только по типу эндостального сращения, для которого необходимо плотное (до степени вколочения) соприкосновение правильно сопоставленных отломков. При медиальных переломах повреждаются сосуды, обеспечивающие кровоснабжение головки бедренной кости, в частности, внутрикостные, а также сосуды, проходящие в синовиальной оболочке по поверхности шейки. Нередко питание головки бедренной кости происходит только через сосуды круглой связки, которые в пожилом возрасте, как правило, облитерируются. Поэтому сращение медиальных переломов замедлено и требует длительного обездвиживания. Переломы шейки бедра чаще наблюдаются у больных старше 60 лет, отягощенных различными сопутствующими заболеваниями. Длительное неподвижное положение таких больных приводит к развитию гипостатических пневмоний, пролежней, сердечно-сосудистой недостаточности и тромбоэмболических осложнений, часто являющихся причиной

летальных исходов.

Симптомы. Больные предъявляют жалобы на боль в области тазобедренного сустава. Наблюдаются общие симптомы перелома. У больных, имеющих вертельные переломы, обычно обнаруживаются обширные кровоподтеки, а вот при медиальных переломах их не бывает. При невколоченных переломах конечность находится в положении наружной ротации, и больные не могут поднять выпрямленную в коленном суставе ногу (симптом «прилипшей пятки»). Отмечаются относительное укорочение конечности, и смещение большого вертела выше линии, соединяющей переднюю верхнюю ость подвздошной кости и седалищный бугор (линия Розера-Нелатона). При вколоченных переломах наружная ротация конечности бывает не выражена, и пострадавшие могут поднять выпрямленную ногу. При переломах шейки бедренной кости определяют усиленную пульсацию бедренной артерии (симптом Гирголава) вследствие того, что излившаяся в сустав кровь приподнимает капсулу, мягкие ткани и бедренную артерию.

Окончательный диагноз устанавливают после рентгенографии тазобедренного сустава в двух проекциях.

Смещение отломков. При медиальных переломах шейки бедренной кости различают два основных вида смещения отломков, сопровождающихся увеличением шеечно-диафизарного угла (вальгусные или абдукционные) либо его уменьшением (варусные или аддукционные).

При вальгусных смещениях отломков часто наблюдаются вколоченные переломы, при варусных смещениях, как правило, переломы невколоченные. При вколоченных переломах на прямой и боковой рентгенограммах можно не обнаружить смещения отломков. Линия излома видна плохо, на ее месте, вследствие внедрения губчатой костной ткани отломков, иногда видно сгущение рентгенологической тени. Для уточнения диагноза выполняют компьютерную томографию.

Лечение медиальных переломов шейки бедра

При лечении пострадавших с переломами шейки бедренной кости перед хирургом стоят задачи спасения жизни больных, ранней их активизации и достижения сращения переломов. Эти задачи наиболее эффективно решаются оперативной фиксацией отломков трехлопастным гвоздем, Г-образной пластиной, канюлированными винтами. Выполняют также, по показаниям, однополюсное или тотальное эндопротезирование тазобедренного сустава. Консервативный метод лечения применяют при вколоченных медиальных, реже - вертельных переломах.

При вколоченных переломах шейки бедренной кости больного укладывают в кровать со щитом. Конечность помещают на шину Брауна (Белера). Через 3 нед проводят повторное рентгенологическое исследование. Если имеется достаточно прочное вклинение отломков, больному разрешают ходить с помощью костылей без нагрузки на поврежденную конечность. Нагрузку разрешают не ранее 4-5 мес. после перелома и только при наличии рентгенологических признаков сращения отломков. Трудоспособность восстанавливается через 5-7 мес. Преждевременная

нагрузка может привести к смещению отломков.

Если устанавливают диагноз невролоченного перелома шейки бедренной кости, выполняют скелетное вытяжение за бугристую большеберцовую кость с грузом 6-8 кг. Невролоченные переломы шейки бедренной кости являются показаниями к применению остеосинтеза. Больного тщательно обследуют, проводят необходимые мероприятия (интенсивную терапию) по подготовке к операции и предупреждению осложнений. На 2-3-й день выполняют контрольную рентгенографию. При удовлетворительном положении отломков груз уменьшают до 3-5 кг. Операцию выполняют в первые 2-5 дней под эпидуральной анестезией по жизненным показаниям.

Основные задачи операции: точное сопоставление отломков, прочная их фиксация, перевод перелома во вколоченный, возможность ранней активизации больного, предупреждение осложнений.

Выбор способа хирургического лечения медиальных переломов зависит от состояния больного, характера перелома и состояния костной ткани.

В зависимости от характера перелома выделяют нестабильные переломы. К ним относят: оскольчатые переломы задней кортикальной пластины, кортикальной пластины в области дуги Адамса, косые переломы с костным выступом по нижнему краю проксимального отломка, истинные субкапитальные переломы. При нестабильных переломах выполняют остеосинтез трехлопастным гвоздем в сочетании с костной ауто-аллопластикой либо первичное эндопротезирование.

Остеосинтез медиальных переломов шейки бедра трехлопастным гвоздем.

Операция остеосинтеза шейки бедра металлическим гвоздем может быть выполнена закрытым и открытым способом. При закрытом способе проводят репозицию на ортопедическом столе и серию рентгенограмм с использованием специальных направляющих приспособлений. Такой остеосинтез не сопровождается дополнительной травмой тканей и вскрытием сустава. Специальные направляющие дают возможность удерживать и вводить гвоздь с точностью до одного градуса. Использование в качестве навигационного обеспечения двух электронно-оптических преобразователей (ЭОП) в значительной степени уменьшает время операции при более точной репозиции отломков.

При наличии противопоказаний к выполнению остеосинтеза шейки бедренной кости трехлопастным гвоздем, динамическими конструкциями в настоящее время используют малоинвазивные методики с применением канюлированных винтов (диаметр резьбовой части винта 7,0 мм; сквозное отверстие диаметром 2,1 мм; длина от 60 до 120 мм).

При медиальных переломах шейки бедренной кости могут быть *следующие осложнения:* неправильно сросшиеся переломы (чаще с варусной деформацией), ложные суставы и асептический некроз головки бедренной кости. Асептический некроз развивается у 10-15% больных вследствие нарушения внутри костного кровообращения. Дополнительное повреждение сосудов происходит в результате

травмы, наносимой во время операции, особенно при повторных введениях гвоздя.

При открытом способе обнажают место перелома и вводят гвоздь под контролем глаза. Способ применяют редко, так как выделение отломков и остеосинтез сопровождаются значительной кровопотерей. Вместе с тем в ходе операции можно оценить жизнеспособность головки бедра до репозиции, проделав в ней отверстие 2 мм сверлом.

Эндопротезирование тазобедренного сустава проводят при нестабильных медиальных переломах шейки бедра у лиц пожилого и старческого возраста (старше 70-75 лет), а также при развитии ложного сустава или асептического некроза головки бедренной кости. У пожилых людей, отягощенных сопутствующими заболеваниями, предпочтение отдается однополюсному протезированию, а у больных с высокими функциональными запросами - тотальному. Преимущество эндопротезирования заключается в сокращении периода реабилитации, профилактике общих осложнений. Однополюсные (замещается шейка и головка бедренной кости) протезы применяют у больных старше 70 лет с низкими функциональными запросами (передвижение в пределах квартиры). Операция отличается малой травматичностью, ликвидирует болевой синдром и позволяет рано активизировать больного. Среди недостатков операции следует отметить, что пара трения «кость - металл» при длительном использовании протеза может привести к протрузии вертлужной впадины и возобновлению болевого синдрома.

Конструкции для остеосинтеза переломов шейки бедра



Компрессирующий винт



Трехлопастной гвоздь



Конструкции с диафизарными накладками

Лечение латеральных (вертельных) переломов бедренной кости

Классификация. Среди вертельных переломов различают два основных их вида: черезвертельные, когда линия перелома проходит через вертелы, и межвертельные - между ними.

Лечение вертельных переломов бедренной кости может быть осуществлено консервативным или оперативным путем. Консервативное лечение с успехом применяют у лиц молодого возраста, у пожилых больных лучше применить оперативное лечение, не требующее длительного постельного режима и позволяющее рано активизировать пострадавших.

Консервативное лечение. Осуществляют скелетное вытяжение. Спицу проводят через бугристую большеберцовую кость или метафиз бедренной кости, что уменьшает негативное воздействие тяги на коленный сустав. Конечность помещают на шину, придают положение отведения ($15-30^\circ$) и сгибания в тазобедренном и коленном суставах. Степень отведения конечности определяется положением отломков. Груз должен быть не менее 7-8 кг.

Основными задачами лечения являются: устранение смещения по длине, восстановление шеечно-диафизарного угла, обездвиживание отломков.

На скелетном вытяжении больной находится в течение 2-2,5 мес.; в это время он получает общеукрепляющее лечение, занимается лечебной физкультурой. После снятия скелетного вытяжения больному разрешают ходить с помощью костылей, назначают физиотерапевтические процедуры, массаж, лечебную физкультуру. Полную нагрузку на конечность разрешают не ранее 3-4 мес. после перелома.

Оперативное лечение. Остеосинтез межвертельных переломов может быть выполнен трехлопастным гвоздем с боковой пластиной, Г-образными пластинами (95° , 130°), пластиной с компрессирующим винтом (ОН5), спонгиозными канюлированными винтами.

Летальность больных с переломами шейки бедра при консервативном методе составляла около 14%, а при использовании оперативного лечения она снизилась до 7%, при вертельных переломах бедра она составляла 22-30%, при применении остеосинтеза уменьшилась до 14-15%.

В последние годы для остеосинтеза латеральных переломов бедренной кости применяют пластины с динамическими компрессирующими (ОН8) винтами. В отличие от других жестких имплантов, принимающих нагрузку на себя,

конструкция пластин с динамическими винтами позволяет переносить часть нагрузки на кость. Скольжение винта в цилиндре пластины дистально и латерально при резорбции кости по линии перелома предупреждает миграцию винта в сторону вертлужной впадины и перфорацию ее винтом.

В послеоперационном периоде с первых дней начинают изометрическую и дыхательную гимнастику. Ходьбу с костылями и частичную нагрузку конечности разрешают с 5-7-го дня, полную нагрузку - через 6 нед.

Изолированный перелом большого или малого вертела

Механизм. Перелом большого вертела возникает при падении на наружную поверхность верхней трети бедра.

Симптомы. Боль в области большого вертела, припухлость, кровоподтек или гематома. Отмечается усиление боли при попытке движений в тазобедренном суставе, особенно при отведении. Диагноз уточняют после рентгенологического исследования. Обычно значительного смещения большого вертела не бывает.

Лечение. В область перелома 2-3 раза вводят 15-20 мл 1% раствора новокаина. Больной соблюдает постельный режим. Ногю укладывают на шину. Выполняют массаж, тепловые процедуры, лечебную физкультуру. Ходить с помощью костылей разрешают после уменьшения болевого синдрома. Трудоспособность восстанавливается через 30 дней. При значительном смещении фрагмента большого вертела выполняют остеосинтез винтами.

Переломы малого вертела часто сочетаются с чрезвертельными переломами, а также наблюдаются у спортсменов при резком сокращении подвздошно-поясничной мышцы («холостой» удар по мячу, столкновение с препятствием при беге и др.).

Симптомы. Боль и припухлость в верхней трети внутренней поверхности бедра. Усиление боли при попытке поднять выпрямленную ногу в положении лежа. Окончательный диагноз устанавливают после рентгенографии.

Лечение. Назначают постельный режим, конечность укладывают на шину в положении сгибания в коленном и тазобедренном суставах на 2-3 нед. Затем разрешают ходить с помощью костылей, постепенно расширяя режим в течение 12-14 дней.

Диафизарные переломы бедренной кости

Механизм. Переломы диафиза бедренной кости могут происходить под влиянием прямой (непосредственный удар), а также непрямой травмы (скручивание по длине, сгибание).

Диафизарные переломы бедренной кости чаще наблюдаются у лиц молодого и среднего возраста. Нередко они сопровождаются кровопотерей до 1,5-2 л и шоком.

Классификация. Различают переломы в верхней, средней и нижних третях диафиза бедренной кости. Они могут быть поперечными, косыми,

винтообразными, оскольчатыми и раздробленными.

Механизм смещения отломков. При переломах в верхней трети бедренной кости проксимальный отломок под влиянием тяги ягодичных мышц и подвздошно-поясничной мышцы находится в положении отведения, сгибания и наружной ротации. Если не устранить смещение, отломки срастаются под углом, открытым кнутри («галифе-образная деформация»). При переломах бедренной кости в средней трети отломки смещаются по ширине и длине.

При переломах бедренной кости в нижней трети дистальный отломок смещается кзади вследствие тяги икроножной мышцы. Своевременное не устраненное смещение периферического отломка кзади может привести к сдавлению сосудисто-нервного пучка и вызвать тромбоз подколенной артерии, что нередко сопровождается некрозом дистального отдела конечности.

Симптомы. Наблюдаются характерные для перелома симптомы. При наличии смещения отломков конечность деформируется и укорачивается на 5-6 см. Важно установить сопутствующие повреждения (сосудов, нервов), а также ранние общие осложнения (кровопотеря, шок). Для определения повреждения сосудов необходимо проверить пульсацию подколенной артерии, а также тыльной артерии стопы и задней большеберцовой артерии. Повреждения нервов определяют по изменению чувствительности кожи на стопе и нарушению активной функции голеностопного сустава и пальцев стопы.

На основании рентгенологического исследования уточняют локализацию и характер перелома, вид смещения отломков.

Помощь на этапах эвакуации. Транспортную иммобилизацию осуществляют с помощью шины Дитерихса. В травматологическом пункте транспортную иммобилизацию улучшают (укрепляют гипсовыми кольцами), в область перелома вводят 20-25 мл 1% раствора новокаина, проводят другие противошоковые мероприятия (инфузионную терапию). После проведения необходимых лечебных мероприятий и при стабильном общем состоянии пострадавшего его эвакуируют на носилках в больницу (госпиталь).

Лечение больных с переломами бедренной кости. Проводят мероприятия по предупреждению шока, а если шок развился, то и по его лечению. При наличии данных, свидетельствующих о большой кровопотере, в реанимационном отделении осуществляют адекватную инфузионную и трансфузионную терапию. Одномоментную ручную или аппаратную репозицию отломков не проводят, т. к. обычно не удается сопоставить отломки и удержать их в правильном положении. Эти задачи обычно решаются с помощью скелетного вытяжения; внутреннего остеосинтеза или внешней фиксации аппаратами.

Скелетное вытяжение можно применять как в виде способа временного обездвиживания отломков, так и в качестве самостоятельного метода лечения. В первом варианте его применяют только на период выведения больного из тяжелого состояния (шока) и обследования. В последующем выполняют один из способов внутреннего металлического остеосинтеза. В случаях, когда показания к операции

отсутствуют или установлены противопоказания к ней (тяжелое состояние пострадавшего, наличие воспаления в области операции), больного лечат с помощью скелетного вытяжения и гипсовой иммобилизации.

После обезболивания места перелома (20-25 мл 1% раствора новокаина) конечность укладывают на шину. Готовят операционное поле по всем правилам асептики и обезболивают места входа и выхода спицы (5-10 мл 0,5% раствора новокаина). Перпендикулярно оси конечности через метафиз бедренной кости или через бугристость большеберцовой кости проводят спицу для скелетного вытяжения, которую натягивают и закрепляют в специальной скобе. При локализации перелома в нижней трети бедренной кости спицу проводят через метафиз.

При переломах бедренной кости в верхней трети конечность укладывают в положении сгибания в тазобедренном и коленном суставах и значительного отведения в тазобедренном суставе, степень которого определяет положение центрального отломка. Для этого шину устанавливают в положении отведения с помощью специальных прикроватных приспособлений (дополнительный узкий щит, кронштейн, тумбочка и т. д.). При переломах в нижней трети для устранения смещения периферического отломка кзади увеличивают сгибание в коленном суставе.

На период сопоставления отломков (в первые 5-7 дней) применяют груз от 8 до 12 кг и дополнительно приподнимают ножной конец кровати. Если больного и в дальнейшем лечат этим методом, то груз может быть уменьшен. Срок пребывания больных на скелетном вытяжении составляет 1,5-2,5 мес., т. е. до образования костной мозоли. Однако можно использовать другую методику лечения. Скелетное вытяжение продолжают до образования мягкой костной мозоли (4-6 нед.), когда минует опасность вторичного смещения отломков, затем накладывают гипсовую тазобедренную повязку до момента прочного их сращения (3,5-4 мес.). После снятия гипсовой повязки проводят реабилитацию.

Длительные сроки выключения функции суставов, особенно коленного, и образование дополнительных точек фиксации мышц на бедре приводят к формированию стойких контрактур, которые существенно ухудшают функциональные исходы лечения.

Исходя из этих данных, каждый перелом диафиза бедренной кости можно рассматривать как показание к раннему остеосинтезу, который осуществляют стержнями, пластинами или аппаратами внешней фиксации.

Остеосинтез у больных с изолированными и множественными переломами не является срочным оперативным вмешательством, поэтому его выполняют после обследования пострадавшего и соответствующей подготовки. Не следует оперировать больных, находящихся в тяжелом состоянии (шок, кровопотеря и др.). К операции прибегают после нормализации показателей гомеостаза и улучшения общего состояния больного. Однако у ряда больных с тяжелой сочетанной травмой, компонентом которой является перелом бедра, срочное обездвиживание

отломков с помощью стержневых аппаратов одноплоскостного действия (КСТ) является важным мероприятием в комплексной терапии шока.

Противопоказаниями к выполнению остеосинтеза являются ссадины или гнойничковые заболевания кожи, а также наличие острых воспалительных заболеваний органов дыхания, мочевых путей и др. При закрытых переломах оперативное вмешательство выполняют в течение первых 2-5 дней.

Из осложнений остеосинтеза наиболее частыми являются нагноение раны (гематомы), кровопотеря, жировая эмболия.

ПЕРЕЛОМЫ ДИСТАЛЬНОГО ОТДЕЛА БЕДРЕННОЙ КОСТИ

Эпифизолиз дистального эпифиза бедра

Смещение эпифиза происходит спереди и сзади. При смещении эпифиза сзади возможно сдавление подколенной артерии и нервов. Поэтому репозиция должна быть выполнена как можно раньше.

Методика. Наркоз. Больного укладывают на спину на ортопедический стол с упором в промежность. Здоровую конечность закрепляют на столе. Больную ногу сгибают под углом 140-135°, ассистент проводит постепенное вытяжение по длине. Хирург стремится давлением руками устранить смещение эпифиза бедра. После сопоставления сгибают коленный сустав до угла 120-135°, конечность фиксируют гипсовой повязкой, разрезанной по длине, на срок от 4 до 5 нед.

Переломы мыщелков бедра

Переломы мыщелков бедренной кости являются внутрисуставными, т. к. линия излома проходит в полость сустава.

Классификация. Различают изолированные переломы внутреннего или наружного мыщелков, а также V- и T-образные переломы обоих мыщелков. Переломы могут быть без смещения и со смещением отломков.

Симптомы. Наблюдаются общие симптомы, характерные для перелома. Контуры коленного сустава сглажены, надколенник ballotирует вследствие гемартроза. При переломе и выраженном смещении наружного мыщелка возникает отклонение голени наружу, внутреннего - внутрь. Окончательный диагноз устанавливают после рентгенологического обследования.

Лечение. Соблюдают принципы лечения внутрисуставных переломов.

При внутрисуставных переломах мыщелков бедра без смещения отломков выполняют пункцию сустава, удаляют кровь и в сустав вводят 10-15 мл 1-2% раствора новокаина. Применяют гипсовую повязку от паховой складки и до лодыжек в положении сгибания в коленном суставе до угла 170-175° на 3-4 нед. При наличии смещения отломков проводят репозицию.

Репозиция отломков мыщелков бедра. Проводниковая анестезия. Больного укладывают на спину. Ассистент создает противовытяжение, охватив обеими

руками нижнюю треть бедра. Другой ассистент осуществляет вытяжение за область голеностопного сустава в положении разгибания в коленном суставе при переломе обоих мыщелков бедра, при переломе наружного мыщелка наряду с вытяжением голень отклоняет кнутри, внутреннего - кнаружи. Хирург оказывает воздействие на мыщелки руками. После репозиции конечность обездвиживают в течение месяца гипсовой повязкой. При неуспехе закрытой репозиции прибегают к операции.

Остеосинтез изолированных переломов мыщелков. Наркоз или проводниковая анестезия. При переломе наружного мыщелка применяют передне-наружный разрез, внутреннего передне-внутренний со вскрытием коленного сустава. Удаляют сгустки крови и под контролем глаза сопоставляют отломки. Фрагмент мыщелка фиксируют одним или двумя винтами. Винты вводят в противоположный кортикальный слой на расстоянии не менее 2-2,5 см друг от друга. При достижении прочной фиксации отломков коленный сустав обездвиживают двумя гипсовыми лонгетами в течение 2-3 нед. Нагрузку на конечность разрешают через 2,5-3 мес. При использовании рентгенотелевизионных устройств фиксацию мыщелков бедренной кости осуществляют закрытым способом путем введения канюлированных винтов.

При лечении больных с переломами мыщелков бедренной кости применяют также скелетное вытяжение или аппараты для чрескостной фиксации. Применение шарнирных устройств позволяет начать движения в коленном суставе в первые дни после оперативного вмешательства.

Переломы надколенника

Надколенник представляет собой сесамовидную кость. Его переломы могут сопровождаться частичной или полной несостоятельностью разгибательного аппарата коленного сустава.

Механизм. Чаще встречается прямой механизм травмы - падение на согнутый коленный сустав и значительно реже - не прямой: в результате сильного сокращения четырехглавой мышцы бедра происходит отрывной перелом надколенника.

Классификация. Переломы бывают поперечные, продольные, краевые и оскольчатые; без и со смещением отломков. При значительном смещении отломков надколенника происходит разрыв сухожильных растяжений четырехглавой мышцы бедра.

Симптомы. Кроме общих признаков перелома обычно наблюдается гемартроз, а при переломах со смещением отломков и разрывом сухожильного аппарата больные не могут поднять выпрямленную в коленном суставе ногу. В этих случаях при пальпации области перелома отчетливо определяется диастаз между отломками. При переломах без смещения отломков, т. е. не сопровождающихся разрывом сухожильного аппарата, сохраняется активное разгибание в коленном суставе. Окончательный диагноз устанавливают после

рентгенологического исследования. Перелом надколенника следует дифференцировать с врожденной дольчатой коленной чашкой (*patella bipartita*).

Лечение. При переломах без смещения отломков при наличии гемартроза выполняют пункцию коленного сустава, удаляют излившуюся кровь и накладывают на 3-4 нед гипсовую повязку от верхней трети бедра до лодыжек (тутор).

При переломах со смещением отломков и при наличии диастаза между ними более 2-3 мм показано оперативное лечение. Основной задачей является репозиция и фиксация костных отломков с восстановлением целостности разгибательного аппарата. Нарушение гладкого физиологического скольжения при сгибательно-разгибательных движениях голени, обусловленное неудовлетворительным положением отломков надколенника и инконгруэнтностью сочленяющихся поверхностей, ведет к развитию деформирующего артроза с ретропателлярной болью и слабостью четырехглавой мышцы.

Переломы надколенника со смещением отломков, не превышающим 2 мм, свидетельствуют о целостности разгибательного аппарата голени. Основным диагностическим тестом при этом является определение возможности удержания на весу, разогнутой голени. Лечение состоит в иммобилизации сустава на протяжении месяца гипсовым тутором.

Переломы со смещением более 2 мм сопровождаются разрывом сухожильного растяжения четырехглавой мышцы и острой несостоятельностью разгибательного аппарата. Лечение больных заключается в открытой репозиции отломков и прочной их фиксации, дополненной швом сухожильного растяжения. Обычно это бывает возможным лишь у больных с неоскольчатый характером перелома, когда прочная фиксация костных отломков достигается применением болта-стяжки. При оскольчатых переломах остеосинтез следует выполнять с помощью комбинации спиц и проволоки по методу Вебера-Мюллера или «стягивающей петли».

При многооскольчатых и особенно раздробленных переломах осуществляют «обвивной шов» надколенника лавсановым шнуром. В случае возникновения технических трудностей целесообразно удалять избыточно подвижные костные осколки по типу первичной резекции (обычно нижнего полюса) или пателлэктомии, выполняя при этом восстановление разгибательного аппарата. В зависимости от надежности фиксации отломков надколенника и разгибательного аппарата внешнюю иммобилизацию сустава осуществляют гипсовыми лонгетами, гипсовой повязкой-тутором либо функциональным ортезом на срок от нескольких дней до 5 недель.

В ходе артротомии необходим тщательный осмотр суставной площадки на передней поверхности бедра, где могут быть обнаружены повреждения суставного хряща, возникшие от удара надколенником. Такие повреждения иногда становятся причиной пателло-фemorального остеоартроза, сопровождающегося ретропателлярным болевым синдромом, несмотря на тщательную репозицию и стабильный остеосинтез отломков надколенника.

Переломы костей голени

Закрытые переломы костей голени встречаются в 37,3% среди всех закрытых переломов. При повреждении костей голени различают переломы мыщелков большеберцовой кости, диафиза и костей голени, образующих голеностопный сустав

Переломы мыщелков большеберцовой кости. Классификация. Различают изолированные переломы внутреннего или наружного мыщелка, а также обоих мыщелков. В зависимости от характера линии излома переломы обеих мыщелков подразделяют на Т- и У-образные. Переломы могут быть со смещением и без смещения отломков. При переломах мыщелков нередко происходит сминание костной ткани, и вдавливание вместе с ней суставной поверхности большеберцовой кости (так называемые компрессионные переломы). Изолированные переломы мыщелков возникают при падении на выпрямленные ноги с отклонением голени кнутри или кнаружи, перелом обоих мыщелков - при падении на коленный сустав.

При переломе внутреннего мыщелка большеберцовой кости со смещением отломков голень может находиться в положении отклонения кнутри, при переломах наружного – в положении отклонения кнаружи. Активные и пассивные движения в коленном суставе ограничены. При изучении рентгенограмм устанавливается вид перелома, характер смещения отломков и степень нарушения конгруэнтности суставной поверхности большеберцовой кости.

Лечение. Пункция коленного сустава с удалением крови и введением в полость сустава 0,5-1% раствора новокаина выполняется при значительном гемартрозе через 8-10 часов после травмы

Принципы лечения внутрисуставных переломов большеберцовой кости те же самые, что и при лечении внутрисуставных переломов мыщелков бедра. При переломах мыщелков большеберцовой кости без смещения отломков гипсовая повязка от верхней трети бедра до лодыжек в положении сгибания в коленном суставе до угла 170-175 градусов на 3-4 недели. Со второго дня больному разрешают ходить с помощью костылей без нагрузки на поврежденную ногу. После снятия повязки назначается лечебная гимнастика, тепловые процедуры и массаж. Осевая нагрузка разрешается только после консолидации перелома (2-2,5 мес. после травмы).

При смещении отломков проводится репозиция. При смещении отломка при изолированном переломе мыщелка показана закрытая ручная репозиция. После репозиции накладывается гипсовая повязка от верхней трети бедра и до лодыжек в положении сгибания в коленном суставе до угла 170-175 градусов на 6-7 недель. После снятия повязки назначается лечебная гимнастика, тепловые процедуры и массаж. Осевая нагрузка разрешается через 3-3,5 мес. после травмы.

Скелетное вытяжение применяется при лечении Т- и У-образных переломов со смещением отломков. Необходимо сопоставить отломки в первые сутки для

чего применяется груз от 6 до 12 кг. После сопоставления отломков груз постепенно уменьшается. Продолжительность скелетного вытяжения лечат 1,5 – 2 месяца.

Внеочаговый остеосинтез позволяет сопоставить и фиксировать отломки закрытым способом. Больные рано начинают ходить и сами себя обслуживать.

Применение внеочагового остеосинтеза показано при оскольчатом характере Т- и У-образных переломов. Хорошая фиксация отломков и полное восстановление конгруэнтности суставной поверхности большеберцовой кости при использовании аппаратов с шарнирным устройством позволяют больному после операции выполнять движения в коленном суставе. Аппарат снимается через 2,5-3,5 мес.

Погружной остеосинтез применяется при изолированных переломах мыщелков, а также при Т- и У-образных переломах неоскольчатого характера, когда консервативными методами не удастся сопоставить отломки. Остеосинтез выполняется винтами, шурупами, пластинкой.

При стабильной фиксации отломков снимается гипсовая повязка через 2-3 недели, и назначают лечебную гимнастику, тепловые процедуры и массаж.

Переломы диафиза костей голени.

Классификация. Различают переломы большеберцовой или малоберцовой костей, а также переломы обеих костей голени. Переломы локализуются в верхней, средней и нижней третях. По характеру линии излома они могут быть поперечными, винтообразными, косыми, оскольчатыми.

Механизм. В результате прямой травмы чаще возникают поперечные, оскольчатые переломы, при попадании голени под колесо движущегося транспорта или при ударе бампером автомашины – многооскольчатые и, нередко, двойные переломы. Непрямой механизм травмы обычно приводит к винтообразным переломам костей голени; (большеберцовой на границе средней и нижней трети, а малоберцовой – в верхней трети и реже – на уровне перелома большеберцовой кости или ниже его). При переломах большеберцовой кости от сгибания обычно на вогнутой стороне образуется треугольной формы осколок. У взрослых больных перелом большеберцовой кости, как правило, сопровождается переломом малоберцовой. Изолированные переломы большеберцовой кости чаще бывают у детей. Изолированные переломы малоберцовой кости обычно возникают в результате прямого удара по наружной поверхности голени.

Смещение отломков. При переломах диафиза костей голени происходит смещение отломков большеберцовой кости по ширине, длине и осевое. Перелом большеберцовой кости в верхней трети нередко сопровождается угловым смещением отломков, – т.к. вследствие сокращения четырехглавой мышцы бедра центральный отломок находится в положении максимального разгибания и образуется угол, открытый кзади.

Симптомы. Наблюдаются общие симптомы перелома - боль, деформация в

области перелома в зависимости от характера смещения отломков, патологическая подвижность, выраженной отек мягких тканей. При значительном подфасциальном кровоизлиянии, сдавливаются мышцы, сосуды и нервы, что приводит к нарушению кровообращения в стопе.

Для определения характера перелома и смещения отломков проводится рентгенологическое исследование.

Лечение. При переломах без смещения или с незначительным смещением отломков накладывается циркулярная гипсовая повязка до средней трети бедра на 3 месяца. При поперечной линии излома большеберцовой кости больным разрешают ходить с полной нагрузкой на конечность через 7-10 дней после травмы.

При изолированных переломах малоберцовой кости после спиртновокаиновой блокады области перелома осуществляется иммобилизация наружной гипсовой лангетой от 2 до 3 недель.

Закрытая репозиция выполняется при поперечных или близких к ним переломах со смещением отломков. Продолжительность иммобилизации циркулярной гипсовой повязкой увеличивается до 3,5-4 месяцев.

Скелетное вытяжение. Временное скелетное вытяжение используется для фиксации отломков на период обследования, выведения больного из шока или тяжелого состояния, а затем фиксация отломков выполняется другим методом. Метод постоянного скелетного вытяжения применяется при лечении, так называемых, «неудержимых переломов» (оскольчатые, косые, винтообразные), а также в случаях, когда другие методы не могут быть использованы (нагноение, разможение кожных покровов, гнойничковые заболевания и др.)

Остеосинтез. Применяется после 1-2-х неудачных попыток закрытой ручной репозиции отломков («невправимые»), а также у больных с «неудержимыми» переломами.

Внутрикостный остеосинтез большеберцовой кости проводится на протяжении диафизарной ее части. При переломах в верхней трети длина короткого отломка должна быть не менее 8 см, а при переломах в нижней трети – не менее 10 см. Остеосинтез выполняется металлическими штифтами при поперечных или близких к ним переломах, когда консервативным путем не удастся сопоставить отломки или удержать их в правильном положении. Ввиду того, что погружной остеосинтез на голени нередко осложняется некрозом кожи и вторичным нагноением, показания к применению этого метода должны быть убедительными.

После операции конечность фиксируется двумя боковыми гипсовыми лонгетами на 10-12 дней (до снятия швов), а затем циркулярной гипсовой циркулярной повязкой до верхней трети бедра до 3,5- 4 мес. При стабильной фиксации отломков и хорошего торцевого упора разрешается дозированная нагрузка на конечность через 3-4 недели после операции.

Остеосинтез пластинками показан для фиксации отломков в верхней и

нижней трети большеберцовой кости, а при отсутствии повреждения кожных покровов - и в средней трети.

Остеосинтез винтами выполняется при косых и винтообразных переломах большеберцовой кости. Иногда во время операции выясняется, что фиксировать отломки двумя винтами невозможно из-за небольшой линии излома или наличия дополнительных трещин и осколков. В этих случаях используется пластинка с дополнительным отверстием в центре. После сопоставления отломков, пластинка укладывается на большеберцовую кость. Первый винт проводится через центральное отверстие, чем достигается фиксация отломков в месте перелома, а затем, шестью винтами конструкция закрепляется на центральном и периферическом отломках.

Аппараты внеочагового чрескостного остеосинтез используются при лечении оскольчатых метафизарных, двойных и открытых переломах.

Обычно фиксация отломков достигается применением аппарата, состоящего из четырех колец. При поступлении больному накладывается скелетное вытяжение за пяточную кость. Перед наложением аппарата конечность помещается на одноблочную шину, и груз увеличивается до 12-15 кг. Это облегчает репозицию отломков и наложение аппарата. Через каждый отломок проводится две пары перекрещивающихся спиц – в области метафизов (крайние) и ближе к месту перелома (средние).

При лечении двойных переломов большеберцовой кости используется аппарат, состоящий из пяти колец (по паре на дистальном и проксимальном отломках и одно – на промежуточном).

Переломы голени в области голеностопного сустава.

Классифицируются по механизму травмы и по анатомической локализации. По механизму травмы различаются переломы пронационно-абдукционные, супинационно-аддукционные, ротационные (эверсионные и инверсионные), сгибательные и разгибательные переломы переднего или заднего края большеберцовой кости.

Переломы лодыжек могут происходить в результате подвертывания стопы кнаружи (пронационные), внутрь (супинационные) и ротации голени внутрь или кнаружи (ротационные). Под влиянием форсированной тыльной или подошвенной флексии возникают переломы переднего или заднего края большеберцовой кости. Часто встречается комбинированный механизм перелома. Тяжесть повреждения зависит от интенсивности и продолжительности воздействия травмирующей силы, поэтому при одном и том же механизме травмы могут быть повреждения различной степени тяжести.

Современная классификация основывается на механизме травмы, локализации повреждений костей и связок.

Механизм пронационного перелома. При подвертывании стопы кнаружи натягивается дельтовидная связка и происходит отрыв внутренней лодыжки (реже

– разрыв дельтовидной связки). Продолжающееся насилие приводит к давлению блока таранной кости на наружную лодыжку и поперечному перелому малоберцовой кости от ее перегиба на 4-6 см выше уровня голеностопного сустава. Дальнейшее смещение таранной кости кнаружи разрывает переднюю и заднюю межберцовые связки и при этом возникает наружный подвывих или вывих стопы.

Механизм ротационных переломов лодыжек. При ротации голени кнаружи происходит винтообразный перелом наружной лодыжки с линией излома снизу вверх и кнаружи. Продолжающееся травмирующее воздействие приводит к частичному повреждению межберцовых связок, а натяжение дельтовидной связки – отрывному перелому внутренней лодыжки (реже - разрыву дельтовидной связки без перелома внутренней лодыжки).

Если пронационный, супинационный или ротационный механизм травмы сопровождается форсированным подошвенным сгибанием стопы, то возникает перелом заднего края большеберцовой кости.

Механизм супинационно-аддукционного перелома лодыжек Подвертывание стопы кнутри при достаточной прочности пяточно-малоберцовой связки, приводит к отрыву наружной лодыжки на уровне суставной щели. При продолжающемся действии травмирующей силы таранная кость смещается кнутри и вызывает косо-вертикальный перелом внутренней лодыжки.

Наблюдаются общие симптомы перелома. При наличии подвывиха или вывиха (кнаружи, кзади) отчетливо можно определить деформацию области голеностопного сустава и смещение оси конечности. При вывихе стопы кнаружи под натянутой побледневшей кожей внутренней поверхности голеностопного сустава пальпируется большеберцовая кость, а при вывихе стопы кзади большеберцовую кость можно обнаружить под кожей на передней поверхности голеностопного сустава. При пальпации выявляется боль в области переломов и разрыва связок. При вывихе стопы могут травмироваться сосуды и нервы, поэтому всегда необходимо определять чувствительность и пульс на тыльной артерии стопы. Интегральным показателем адекватного кровообращения и иннервации является сохранение активных движений пальцев стопы.

При оценке рентгенограмм обращают внимание на состояние «вилки» голеностопного сустава, наличие наружного подвывиха стопы, а также смещение отломков внутренней и наружной лодыжек.

Расширение «вилки» голеностопного сустава происходит в результате разрыва межберцовых связок или смещения фрагмента наружной лодыжки при переломе на уровне суставной щели. Для подтверждения разрыва межберцовых связок с диастазом в межберцовом сочленении выполняется рентгенография обоих голеностопных суставов при внутренней ротации стоп на 20 градусов. При переломе заднего края большеберцовой кости, определяются размеры фрагмента и какую часть 1/2, 1/3, 1/4 и др. суставной поверхности большеберцовой кости он составляет.

Лечение переломов лодыжек.

При изолированных переломах наружной лодыжки в область перелома (гематому) вводят 10 мл 1% раствора новокаина и накладывают гипсовую повязку от кончиков пальцев до верхней трети голени («гипсовый сапожок»). Гипсовая повязка снимается через 3 нед., и назначается парафиновые аппликации, теплые ванночки и массаж.

При переломах обеих лодыжек, а также заднего края большеберцовой кости без смещения отломков и повреждения связок межберцового синдесмоза иммобилизация проводится циркулярной гипсовой повязкой от кончиков пальцев до средней трети бедра до 6 недель. Через 4 недели гипсовая повязка укорачивается до верхней трети голени, назначается ЛФК и массаж мышц бедра.

При смещении отломков, повреждения связок межберцового синдесмоза подвывихе и вывихе стопы проводится закрытая ручная репозиция.

После репозиции пронационного и ротационного переломов лодыжек конечность фиксируется циркулярной гипсовой повязкой от кончиков пальцев до средней трети бедра в супинационном положении стопы на 6 недель. При супинационном переломе лодыжек накладывается такая же повязка, но в среднем положении стопы. При переломе лодыжек и заднего края большеберцовой кости, гипсовая повязка накладывается с приданием стопе положения максимального тыльного сгибания.

Оперативное лечение показано в случаях, когда после закрытой ручной репозиции сохраняются смещения отломков лодыжек, заднего или переднего края большеберцовой кости, а также при разрыве связок межберцового синдесмоза

При разрыве межберцовых связок выполняется остеосинтез шурупом или стягивающим болтом (винтом).

Расширение «вилки» голеностопного сустава при ротационных переломах нередко бывает обусловлено смещением фрагмента наружной лодыжки. Межберцовые связки при этом виде перелома повреждаются частично, и целью оперативного лечения является открытая репозиция и фиксация наружной лодыжки шурупом или штифтом.

При пронационных переломах лодыжек, сопровождающихся переломом внутренней лодыжки и разрывом межберцовых связок, остеосинтез межберцового сочленения выполняется «болтом-стяжкой», а остеосинтез внутренней лодыжки – шурупом или двухлопастным гвоздем.

При ротационных и ротационно-пронационных переломах, сопровождающихся переломом наружной и внутренней лодыжек без разрыва межберцовых связок, внутренняя лодыжка фиксируется двухлопастным гвоздем или шурупом, а наружная - штифтом. При разрыве межберцовых связок выполняется остеосинтез межберцового синдесмоза винтом-стяжкой или шурупом.

При супинационных переломах остеосинтез внутренней лодыжки

производится одним-двумя шурупами, а наружной лодыжки – шурупом или штифтом. Остеосинтез наружной лодыжки показан при смещении отломка с расширением «вилки» голеностопного сустава.

После операции накладывается гипсовая повязка от кончиков пальцев до верхней трети голени на 5-6 нед., но при стабильной фиксации срок иммобилизации может быть сокращен до 3-4 недель. После остеосинтеза межберцового синдесмоза иммобилизация проводится до 10-12 недель.

Эпифизиолиз дистального эпифиза большеберцовой кости

Эпифизеолиз наблюдается у детей и нередко сочетается с переломом метафиза. При эпифизеолизах без смещения проводится иммобилизация гипсовой повязкой в течение 3-4 недель. Смещения отломков является показанием к закрытой ручной репозиции, в случае неудачи - репозиция выполняется методом постоянного скелетного вытяжения

Переломы костей стопы

Из переломов костей стопы наиболее часто встречаются переломы пальцев – 74%, реже – костей плюсны – 22 % и предплюсны – 4 % .

Переломы таранной кости

Механизм. При падении с высоты на выпрямленные ноги таранная кость раздавливается между суставными поверхностями большеберцовой и пяточной костей, и возникают компрессионные раздробленные переломы. Форсированное подошвенное сгибание приводит к перелому заднего отростка, а чрезмерное тыльное сгибание – к перелому шейки таранной кости. Различают переломы тела, шейки и заднего отростка таранной кости. Переломы могут быть без смещения и со смещением отломков, с подвывихом или вывихом тела таранной кости.

Симптомы. Наблюдаются признаки, характерные для перелома. При переломе заднего отростка появляется боль в области ахиллова сухожилия при пальпации и движениях в голеностопном суставе. Переломы в области шейки таранной кости нередко сопровождаются значительным смещением фрагментов. При этом стопа находится в положении подошвенного сгибания. Очертания голеностопного сустава изменены. Под кожей пальпируются отломки таранной кости. Характер плоскости излома и смещение отломков определяется после рентгенологического исследования.

Лечение. При переломах без смещения отломков накладывается гипсовая повязка от кончиков пальцев до верхней трети голени в положении стопы под углом 95 градусов на 6-8 недель. При раздробленных переломах тела таранной кости срок иммобилизации увеличивается до 3-4 месяцев. Смещение отломков при переломах шейки таранной кости является показанием к закрытой ручной репозиции, применения с целью репозиции скелетного вытяжения. Открытая репозиция и остеосинтез таранной кости выполняется крайне редко.

Переломы пяточной кости

Механизм. Переломы пяточной кости возникают при падении с высоты на пятки. Таранная кость при этом вклинивается в пяточную, раздавливает ее и раскалывает на отдельные части. При таком механизме часто бывают переломы обеих пяточных костей.

Переломы верхней части бугра пяточной кости возникают при прямом действии травмы, а смещение отломков обусловлено сокращением икроножной мышцы.

Классификация. Различают краевые переломы (по типу «утиного клюва», перелом внутреннего края пяточного бугра), продольные и поперечные, компрессионные переломы тела пяточной кости без повреждения суставных поверхностей, компрессионные переломы пяточной кости с повреждением суставных поверхностей. Переломы могут быть со смещением и без смещения отломков.

Смещение отломков. При краевом переломе пяточного бугра отломок под действием сокращенных икроножных мышц смещается кверху. Компрессионные переломы тела пяточной кости (сминание губчатого вещества и смещение периферического отломка кверху) часто приводят к развитию травматического продольного плоскостопия.

Симптомы. Переломы пяточной кости без смещения отломков сопровождаются умеренным отеком мягких тканей по боковым поверхностям пяточной кости. Продольный свод стопы не изменен. Перкуссия, пальпация и осевая нагрузка на пяточную кость умеренно болезненна.

При переломах тела пяточной кости со смещением отломков наблюдается выраженный отек мягких тканей пяточной кости с распространением проксимально до лодыжек. Отчетливо определяется подкожная гематома по боковым поверхностям пяточной кости. Осевая нагрузка, пальпация и перкуссия, особенно по подошвенной поверхности, вызывает резкую боль. Продольный свод стопы уплощен.

Для подтверждения диагноза выполняются рентгенограммы пяточной кости в боковой и тыльно-подошвенной проекциях. Степень смещения отломков и величина уплощения поперечного свода стопы характеризуются изменениями пяточно-таранного угла (140-160 градусов) и угла суставной части пяточного бугра (20-40 градусов), которые образуются линиями, проведенными через внешние точки передней, а также задней частей подтаранного сустава и по верхней поверхности пяточной кости. Уменьшение угла суставной части пяточного бугра свидетельствует о смещении отломков и уплощении продольного свода стопы.

Лечение. При краевых переломах пяточной кости без смещения отломков накладывается гипсовая повязка до верхней трети голени на 4-5 нед.

При компрессионных переломах пяточной кости без смещения отломков циркулярная гипсовая повязка накладывается до средней трети бедра в положении

подошвенного сгибания стопы и сгибания в коленном суставе (угол 150 градусов). Срок иммобилизации до 3 месяцев.

Смещение отломков при компрессионных переломах пяточной кости является показанием к репозиции (закрытой одномоментной, методом скелетного вытяжения или открытой с остеосинтезом шурупами).

Переломы плюсневых костей.

Механизм. Переломы плюсневых костей чаще возникают под действием прямой травмы (падение тяжести, наезд колеса автомобиля) и реже – в результате форсированного подошвенного переразгибания стопы. Изолированные переломы наружного бугорка основания V плюсневой кости носят характер отрывного перелома, т.к. к этой области прикрепляется сухожилие короткой малоберцовой мышцы.

Классификация. Переломы могут быть одной или нескольких плюсневых костей, локализоваться в области головки, диафиза или основания. Они бывают без смещения и со смещением отломков.

Симптомы. При изолированных переломах плюсневых костей определяется ограниченная гематома (обычно на тыле стопы) и локальная боль при пальпации и осевой нагрузке. При множественных переломах отек мягких тканей распространяется на весь передний отдел стопы. Рентгенография стопы в двух проекциях подтверждает диагноз.

Лечение. При переломах плюсневых костей без смещения отломков накладывается гипсовая повязка («сапожок») на 5-6 недель.

При смещении отломков проводится репозиция. С последующей иммобилизацией гипсовой повязкой («сапожок») на 6-7 недель.

Операция показана в случаях, когда невозможно сопоставить или удержать отломки в правильном положении. Отломки плюсневых костей чаще всего фиксируются интрамедуллярно введенными тонкими штифтами. Срок иммобилизации 6-7 недель.

После снятия гипсовой повязки для профилактики травматического плоскостопия рекомендуется пользоваться ортопедическими стельками – супинаторами в течение 1 года.

Переломы фаланг пальцев.

Механизм повреждения прямой – сдавление пальцев или удар твердым предметом.

Симптомы: боль, усиливающаяся при пальпации области перелома фаланги пальца и осевой нагрузке; отек мягких тканей и подкожная гематома, патологическая подвижность в месте перелома фаланги.

На рентгенограммах, выполненных в двух проекциях, уточняется характер перелома и смещение отломков.

Лечение переломов фаланг пальцев без смещения отломков проводится с помощью гипсовой лонгеты в течение трех недель. При смещении отломков

выполняется закрытая ручная репозиция с гипсовой иммобилизацией со сроком лечения 3-4 недели. При неудовлетворительных результатах закрытой ручной репозиции отломков применяется метод скелетного вытяжения за ногтевую фалангу, либо чрескостный остеосинтез спицами.

Тема: ПОВРЕЖДЕНИЯ ПОЗВОНОЧНИКА И ТАЗА

Учебные вопросы:

- Механизм травмы, классификация, клинические симптомы повреждений позвоночника и костей таза
- Осложненные и неосложненные переломы позвоночника и таза. Рентгенологическая характеристика повреждений позвоночника и таза.
- Методы консервативного и оперативного лечения повреждений позвоночника и таза.

Контрольные вопросы, рекомендуемые для самоподготовки и устного (письменного) опроса студентов:

1. Механизм травмы и возникающие при этом повреждения позвоночника и таза.
2. Классификация повреждений позвоночника и таза.
3. Клинические симптомы осложненных и неосложненных переломов позвоночника и таза.
4. Рентгенологическая характеристика повреждений позвоночника и таза.
5. Методы консервативного и оперативного лечения повреждений позвоночника и таза.
6. Типичные осложнения в остром и в позднем периоде после травмы

позвоночника и таза.

7. Транспортная иммобилизация при повреждениях позвоночника и таза.

Содержание занятия

В течение последних десятилетий отмечается увеличение числа повреждений позвоночника и спинного мозга. Число травм спинного мозга и корешков конского хвоста составляет от 0,7 до 4% всех травм и 6,3% травм костей скелета. В зависимости от уровня повреждения следует различать травмы шейного, грудного и пояснично-крестцового отделов. Поражение шейного отдела позвоночника происходит в 5-9% случаев, грудного - в 40-45% , поясничного - в 45-52%.

Роль механизма травмы в возникновении повреждений позвоночника

Выделяют следующие основные механизмы повреждения позвоночника и спинного мозга.

Крайнее сгибание происходит главным образом в области нижнего шейного отдела позвоночника и спинного мозга, реже – в пояснично-грудном отделе (например, неожиданная остановка автомобиля на большой скорости, удар головой при нырянии на мелководье). Ломается С4 позвонок с передним сплющиванием тела или происходит разрыв задних связок и вывих тел С5-С6 или С7 позвонков (рис. 11). Аналогичная картина может наблюдаться и в поясничном сегменте, при этом действующая сила направлена преимущественно на L4 позвонок.

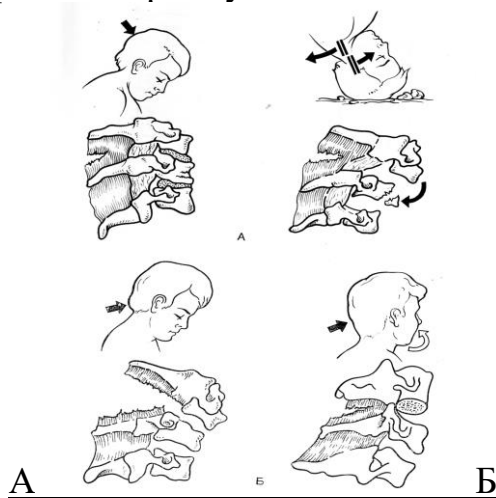


Рис. 11. Механизмы сгибательного повреждения позвоночника и спинного мозга в шейном отделе: А - сгибательное; Б - сгибательно-ротационное повреждение.

Сочетание сгибания с вращением приводит к вывиху позвонков (рис. 12).

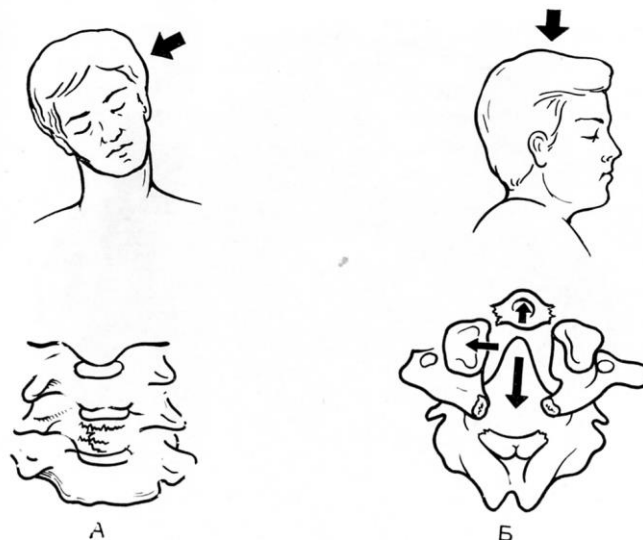


Рис. 12. Сгибательно-вращательный механизм повреждения позвоночника и спинного мозга в шейном отделе.

Резкое разгибание чаще наблюдается в шейном отделе позвоночника, реже в поясничном. При чрезмерном разгибании с большой силой, когда угол разгибания приближается к 90° и больше происходит разрыв передней продольной связки, сопровождающейся острой компрессией спинного мозга, протрузией диска, вывихом тел шейных позвонков, чаще С4-С-5 или С-6 позвонков (рис. 13). Механизм повреждения в поясничном отделе аналогичен шейной травме.

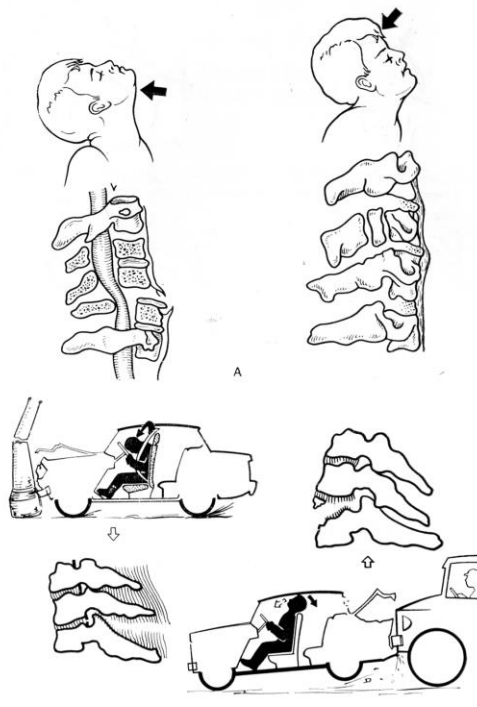


Рис. 13. Механизм разгибательного повреждения позвоночника и спинного мозга в шейном отделе.

Чрезмерная сила, действующая по вертикали, при нормальном положении

позвоночника приводит к сплющиванию одного или нескольких тел позвонков, перелому дужек.

Основные виды повреждений позвоночника и спинного мозга

Повреждения позвоночника подразделяются на открытые и закрытые.

При *открытых повреждениях* позвоночника нарушена целостность кожных покровов на уровне повреждения, с наличием опасности развития инфицирования раны и содержимого позвоночного канала.

Закрытые повреждения встречаются в виде повреждения связочного аппарата, перелома тел позвонков, перелома заднего полукольца позвонков, переломовывихов и вывихов тел позвонков с деформацией позвоночного канала. Большое значение с лечебной и прогностической точек зрения имеет понятие о стабильности и нестабильности позвоночника. При сохранности заднего опорного комплекса позвоночника (надостистые, межостистые, желтые связки, сочленения суставов) не происходит вторичного смещения при оскольчато-компрессионных переломах тел позвонков, т.е. перелом считается стабильным. При нестабильности, которая чаще возникает при повреждениях целостности заднего опорного комплекса (при всех видах вывихов и перелома-вывихов), особенно часто страдает спинной мозг.

Основные неврологические синдромы при повреждениях позвоночника

Закрытые повреждения позвоночника в 25% случаев бывают осложненными, когда происходит поражение спинного мозга и его корешков. При лёгкой степени травмы позвоночника клинические проявления *сотрясения спинного мозга* (слабость мышц, снижение рефлексов и расстройства чувствительности) при адекватном лечении проходят в течение 5-7 суток. Более грозным осложнением является *ушиб спинного мозга*, при котором развиваются функционально необратимые морфологические изменения, с полным или частичным повреждением вещества спинного мозга. Такая травма проявляется парезом или параличом конечностей с гипотонией и арефлексией, расстройствами чувствительности по проводниковому типу. Самым тяжелым неврологическим осложнением является *сдавление спинного мозга* костными отломками, в результате чего в спинном мозге образуются очаги размягчения.

Основные диагностические и лечебные мероприятия - при повреждениях позвоночника и спинного мозга

При подозрении на наличие повреждения позвоночника у больного необходимо осуществить его транспортировку только на жестких носилках или различного рода щитах в положении на спине или животе. В случае повреждения

шейного отдела используют специальные шины, при их отсутствии иммобилизация может быть осуществлена с помощью воротниковой повязки.

При транспортировке уже на догоспитальном этапе следует проводить меры по профилактике возможных и купирования уже возникших осложнений. При травме шейного отдела часто возникают грубые нарушения дыхания вследствие паралича дыхательной мускулатуры, диафрагмы и нарушения функции дыхательного центра. Без оказания реанимационной помощи, направленной на восстановление дыхания, может наступить смерть больного. В этих случаях необходимо провести искусственную вентиляцию лёгких (ИВЛ) аппаратом, а если его нет, то методом дыхания «рот в рот». Одновременно производят подкожные инъекции цититона, лобелина, стрихнина, кофеина и др. препаратов, возбуждающих дыхательный центр.

При развитии явлений травматического шока назначают обезболивающие средства (за исключением морфина при травме шейного отдела позвоночника). Для профилактики дополнительного сдавления спинного мозга излившейся кровью из поврежденных сосудов назначают гемостатические средства: внутривенное вливание 10%-ного раствора кальция хлорида, 5%-ного раствора аминокaproновой кислоты, внутримышечные инъекции викасола.

В стационаре в зависимости от тяжести состояния параллельно проводят реанимационные мероприятия и обследование больного с целью определения характера поражения нервной системы, позвоночника, общесоматического состояния, исключения сопутствующих повреждений внутренних органов.

Методы диагностики

1. Клинический. При пальпации определяют область болезненности, характер деформаций (острый угол кифоза при переломах грудного отдела), степень напряжения мышц шеи и спины. При выраженных симптомах поражения определенного сегмента спинного мозга или его корешков топический диагноз можно установить неврологически.

С целью максимальной стандартизации результатов неврологического осмотра была предложена единая классификация неврологических проявлений травмы позвоночника и спинного мозга. В качестве критериев состояния спинного мозга используют следующие показатели: мышечная сила, тактильная и болевая чувствительность. Особое внимание уделяют проверке двигательных и чувствительных функций нижних крестцовых сегментов. Функции тазовых органов, живость рефлексов, мышечно-суставное чувство вынесены за рамки стандартного осмотра как не всегда объективно определяемые. Классификация включает следующие определения.

Тетраплегия – нарушение или потеря функций рук, туловища, ног, тазовых функций, возникшее в результате повреждения нервных структур в позвоночном

канале на уровне шейных сегментов спинного мозга. Повреждения плечевого сплетения или периферических нервов не включаются.

Параплегия - нарушение или потеря функций туловища, ног, тазовых функций, возникшее в результате повреждения нервных структур в позвоночном канале на уровне грудных, поясничных и крестцовых сегментов спинного мозга. Термин относится к повреждению конуса и конского хвоста. Поражения пояснично-крестцового сплетения или периферических нервов не включаются.

Тетрапарез и *парапарез* - эти термины не рекомендуется использовать, как неточные.

2. Рентгенография. Для уточнения уровня и степени повреждения позвоночника до настоящего времени одним из основных диагностических методов остаётся рентгенография с использованием стандартных и специальных укладок. На рентгенограммах определяется наличие перелома, вывиха или переломовывиха позвонков.

3. Компьютерная томография. Для уточнения пространственных взаимоотношений костных отломков, спинного мозга и корешков выполняют компьютерную томографию (рис. 14). Современная аппаратура позволяет выделить слои толщиной от 2 до 10 мм и получить изображение не только в горизонтальной плоскости, но и трёхмерное изображение объекта.

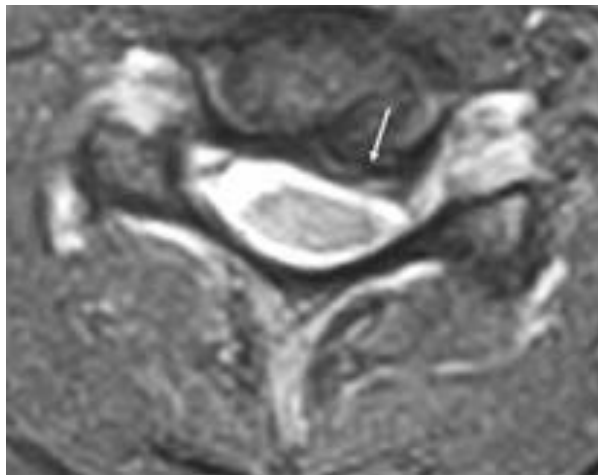


Рис. 14. Компьютерная томограмма при переломе позвонка.

Компьютерный томограф (КТ) использует для построения изображения разную степень поглощения рентгеновских лучей, «просвечивающих» череп, позвонки, головной и спинной мозг. Тончайшие различия коэффициентов поглощения анализируются компьютером, который и строит на экране дисплея послойные «срезы». Современные компьютеры могут выводить информацию на дисплей в цвете, что повышает информативность изображений.

Информативность компьютерных томограмм увеличивается в результате использования контрастных веществ, в частности, верографина, содержащего йод.

Полученная информация в виде «снимков» может храниться на магнитных носителях, что позволяет пересылать их по каналам компьютерной связи на любые расстояния для консультаций специалистов. Это особенно важно в экстренных случаях.

Использование КТ является эффективным в идентификации деталей переломов, переломов со смещением или отрывом кортикальных фрагментов, визуализации острых интрамедуллярных кровоизлияний. В оценке указанных изменений возможности компьютерной томографии выше, чем рентгенографии и ядерно-магнитно-резонансной томографии (ЯМР-томографии).

4. Ядерно-магнитно-резонансное исследование, или магнитно-резонансная томография (МРТ). Для более точного определения состояния самого спинного мозга и корешков с 80-х годов XX столетия используется ЯМР-исследование. МРТ — один из вариантов магнитно-резонансной интроскопии. Она позволяет получать изображение любых слоев тела человека. Большинство современных ЯМР-томографов «настроено» на регистрацию радиосигналов ядер водорода, находящихся в тканевой жидкости или жировой ткани, поэтому МР-томограмма представляет собой картину пространственного распределения молекул, содержащих атомы водорода.

Система для МРТ состоит из магнита, создающего статическое магнитное поле. Магнит полый, в нем имеется туннель, в котором располагается пациент. Стол для пациента имеет автоматическую систему управления движением в продольном и вертикальном направлениях. Для радиоволнового возбуждения ядер водорода внутри основного магнита устанавливают дополнительно высокочастотную катушку, которая одновременно является и приемником сигнала релаксации. С помощью специальных катушек накладывают дополнительное магнитное поле, которое служит для кодирования МР-сигналов от пациента.

При воздействии радиочастотных импульсов на прецессирующие в магнитном поле протоны происходит их резонансное возбуждение и поглощение энергии. При этом резонансная частота пропорциональна силе приложенного статического поля. После окончания действия импульса совершается релаксация протонов: они возвращаются в исходное положение, что сопровождается выделением энергии в виде МР-сигнала. Этот сигнал подается на ЭВМ для анализа. МР-установки включают в себя мощные высокопроизводительные компьютеры. Можно получить изображение тонких слоев тела человека в любом сечении — во фронтальной, сагиттальной, аксиальной и косых плоскостях. Можно реконструировать объемные изображения органов, синхронизировать получение томограмм с зубцами электрокардиограммы. Исследование не обременительно для больного и не сопровождается никакими ощущениями и осложнениями. На МР-томограммах лучше, чем на компьютерных томограммах, отображаются мягкие ткани: мышцы, жировые прослойки, хрящи, сосуды (рис. 15). Также можно получить и изображение сосудов, не вводя в них контрастное вещество (МР-ангиография). Вследствие небольшого содержания воды в костной ткани

последняя не создает экранирующего эффекта, как при рентгеновской компьютерной томографии, то есть не мешает изображению, например, спинного мозга, межпозвонковых дисков и т. д. Конечно, ядра водорода содержатся не только в воде, но и в костной ткани, они фиксированы в очень больших молекулах и плотных структурах и не являются помехой при МР-томографии. Вместе с тем, необходимо подчеркнуть, что препятствием для МР-интроскопии, связанной с воздействием сильного магнитного поля, является наличие у пациента металлических инородных тел в тканях (в том числе металлических клипс после хирургических операций) и водителя ритма у кардиологических больных, электрических нейростимуляторов.

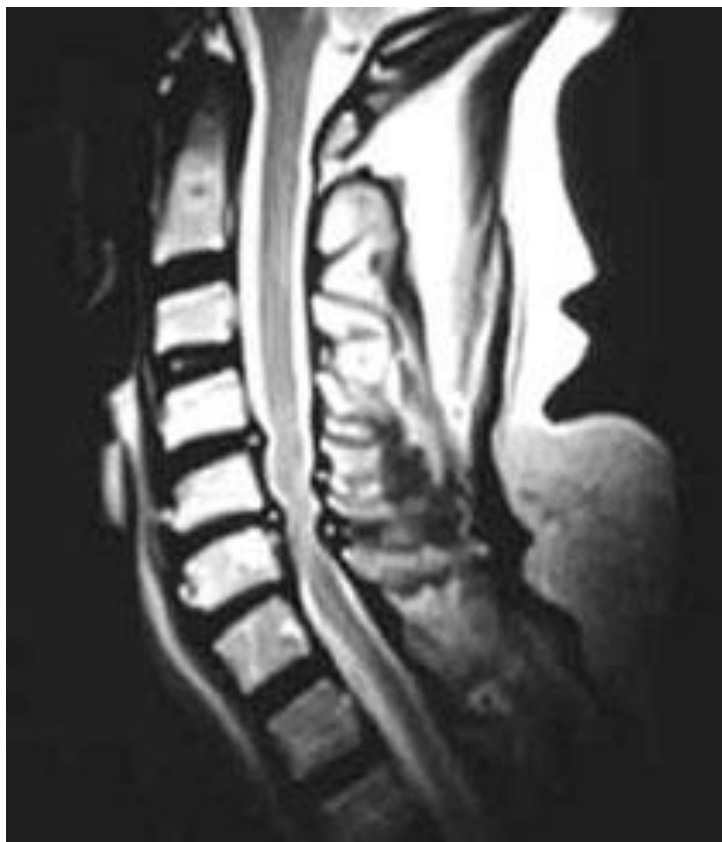

Рис. 15. МРТ шейного отдела позвоночника со сдавлением спинного мозга.

5. Люмбальная пункция - врачебная манипуляция, предназначенная для извлечения цереброспинальной жидкости (ЦСЖ) и/или введения в субарахноидальное пространство спинного мозга лекарственных или контрастных веществ. С диагностической целью люмбальную пункцию (ЛП) проводят для измерения ликворного давления, исследования проходимости субарахноидального пространства спинного мозга, определения цвета, прозрачности и состава ЦСЖ. ЛП позволяет наиболее точно, по сравнению с другими методами, распознать субарахноидальное кровоизлияние и степень его выраженности, выявлять реакции

оболочек мозга на травму, обнаруживать осложнения воспалительного характера. По величине давления ЦСЖ в субарахноидальном пространстве спинного мозга можно предположительно судить о внутричерепном давлении (норма - 00-200 мм вод.ст.). По изменению давления при ликвородинамических пробах определяют степень проходимости субарахноидального пространства спинного мозга (полная проходимость, частичная блокада, полная блокада).

6. Миелография (МГ) - метод контрастного исследования субарахноидального пространства спинного мозга. Миелография может быть осуществлена с использованием любого рентгеновского аппарата, однако желательно выполнять её в специально предназначенном кабинете, позволяющим делать снимки в разных проекциях и на всех уровнях спинного мозга. Для контрастирования субарахноидального пространства спинного мозга люмбальную пункцию обычно выполняют между L2-L4 позвонками. После получения ЦСЖ вводят до 15 мл водорастворимого контрастного вещества (амипак, омнипак, ультравист). В зависимости от задачи исследования и уровня поражения спинного мозга различают *восходящую* и *нисходящую* миелографии.

Миелография позволяет определить состояние субарахноидального пространства при травме позвоночника, сопровождающейся переломом тел позвонков и разрывом твердой мозговой оболочки. На миелограммах визуализируются ущемления мешочков корешков конского хвоста с деформацией дурального мешка, а также менингоцеле (чаще всего на шейном уровне), сужающие просвет субарахноидального пространства и сдавливающие спинной мозг. Рентгенограммы производят обязательно в двух проекциях.

При вывихах позвонков на миелограммах определяются смещения тел позвонков в просвет позвоночного канала и межпозвонковых дисков с различной степенью протрузии. При анатомических разрывах спинного мозга и оболочек на миелограммах определяется муфтообразное сужение силуэта субарахноидального пространства или проходимость лишь по его одной стороне. Возможна и полная окклюзия субарахноидального пространства, если имеется смещение тел позвонков, выпадение дисков. При травматических отрывах первичных корешков плечевого сплетения нисходящая МГ показывает расширенные и деформированные дуральные воронки пораженных корешков и менингоцеле (миелорадикулография).

7. Соматосенсорные вызванные потенциалы (ССВП). При поражении спинного мозга с 80-х годов прошлого столетия всё шире используется регистрация соматосенсорных вызванных потенциалов - один из адекватных методов исследования, поскольку этот метод позволяет проследить проведение возбуждения по проводящим путям спинного мозга - от периферических отделов сенсорного пути до коры больших полушарий. При этом вызванный потенциал регистрируется по всему пути прохождения нервного импульса по соматосенсорному тракту на трех уровнях: по периферическому нервному стволу (1-й уровень), соответствующим отделам спинного мозга (2-й уровень) и

соматосенсорной коре больших полушарий (3-й уровень). Для стимуляции чаще всего используют крупный нервный ствол (срединный нерв на руке и большеберцовый нерв на ноге). Регистрируют вызванные потенциалы на уровне ключицы (точка Эрба), 6-7-го шейных позвонков (шейный уровень) и в зоне представительства руки в соматосенсорной коре (C4 или C3 - корковый уровень). При травме грудного или поясничного отделов спинного мозга вызванные потенциалы регистрируют на уровне подколенной ямки (периферический уровень), нижнегрудного отдела позвоночника (D12) (спинномозговой уровень) и в зоне представительства ноги в соматосенсорной коре (C0) (корковый уровень). Для четкого выделения потенциала из массы регистрируемых сигналов применяют режим суммации, при котором используется от 500 до 3000 суммаций вызванных потенциалов.

При частичном поражении спинного мозга в ответ на стимуляцию периферического нерва ниже предполагаемого уровня поражения спинного мозга с коры регистрируется вызванный потенциал, но амплитуда его снижена и удлинено время проведения импульса по всему пути регистрации (рис. 16). В случае полного нарушения проводимости спинного мозга, вызванные корковые потенциалы отсутствуют. Исследование проводимости спинного мозга методом соматосенсорных вызванных потенциалов позволяет определить степень нарушения проводимости в ранние сроки после травмы, когда необходимо как можно быстрее провести дифференциальную диагностику между спинальным шоком и полным нарушением проводимости. В дальнейшем использование ССВП позволяет проследить за динамикой восстановления проводящих структур спинного мозга на уровне травмы.

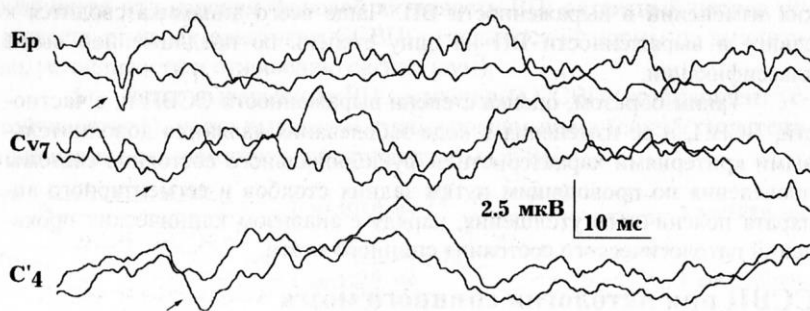


Рис. 16. ССВП при травме шейного отдела спинного мозга в ответ на стимуляцию срединного нерва у запястья.

8. Стимуляционная электронейромиография. Нередко при повреждениях позвоночника, особенно на шейном и поясничном уровнях, травмируются и корешки спинного мозга. Для определения степени и тяжести поражения нервных стволов применяется метод стимуляционной электронейромиографии. При стимуляции дистального отрезка периферического нерва электрический импульс по афферентным волокнам достигает нейронов спинного мозга соответствующего уровня и вызывает их возбуждение. Мотонейроны спинного мозга, в свою очередь,

по моторным волокнам посылают импульсы к мышечным волокнам, вызывая их сокращение и появление позднего потенциала, называемого F-волной. По времени появления F-волны, её амплитуде и по количеству её появлений в ответ на стимуляцию нерва судят о проводимости корешков спинного мозга. Снижение амплитуды, увеличение времени проведения импульса по нервным стволам, число выпадений F-волн пропорциональны степени поражения корешка.

В более поздние сроки для определения степени восстановления проводимости нервных стволов используют показатели игольчатой электромиографии. Регистрация и подсчет средних показателей потенциалов двигательных единиц (ПДЕ), выявление потенциалов денервации позволяют определить стадию денервационно-реиннервационного процесса. Так, при переломе шестого шейного позвонка нередко травмируется седьмой шейный корешок. Наличие в зоне его иннервации (мышцы предплечья и кисти) ПДЕ со сниженными показателями амплитуды и длительности и денервационной активности (потенциалов фибрилляции и позитивно-острых волн) свидетельствует об органическом поражении нервных стволов.

9. Ультразвуковое исследование (УЗИ). Использование УЗИ органов брюшной полости, мочевого пузыря позволяют уточнить наличие или отсутствие их повреждений, что крайне важно в ранние сроки после травмы позвоночника и спинного мозга для своевременного проведения реабилитационных мероприятий и уточнения плана оперативного лечения.

Лечение больных с повреждениями позвоночника и спинного мозга

Начальный этап лечения предусматривает *оказание первой медицинской помощи* пострадавшим на месте происшествия и включает в себя следующие мероприятия: исключение нагрузок на позвоночник, его иммобилизацию, подготовку к щадящей транспортировке, осуществление ранних противошоковых мероприятий. Для профилактики смещения элементов поврежденного сегмента позвоночника транспортировку осуществляют в строго горизонтальном положении, исключая сгибательные, разгибательные, вращательные и боковые движения.

В *центральной районной больнице, общехирургических и травматологических отделениях*, куда с места травмы в большинстве случаев госпитализируют пострадавших, осуществляют ранние восстановительные мероприятия, имеющие диагностическую и лечебно-профилактическую направленность: купирование острых проявлений спинальной травмы, противошоковые мероприятия, лечение, направленное на коррекцию витальных дисфункций, гипопротейемии, анемии. Назначают препараты, улучшающие реологические свойства крови, дегидратирующие и вазоактивные средства. Параллельно осуществляется диагностика перелома позвоночника с определением уровня повреждения и степени нарушений функций спинного мозга.

В *специализированном отделении* продолжают начатые ранее лечебно-восстановительные мероприятия, уточняются показания к хирургическому или

консервативному лечению. Определяются оптимальные ортопедические приемы, направленные на устранение деформаций позвоночника, репозицию смещенных элементов с последующей надежной иммобилизацией, предотвращающей вторичное смещение. В остром периоде позвоночно-спинномозговой травмы (ПСМТ) медикаментозная терапия направлена на коррекцию волевических нарушений, нормализацию электролитного состава крови, улучшение сердечной деятельности и функциональной способности миокарда. Назначают препараты для купирования отёка и циркуляторных нарушений в спинном мозге, улучшающие микроциркуляцию и капиллярный кровоток, снижающие проницаемость сосудистых стенок. Целесообразно использование препаратов, обладающих иммунодепрессивным, антиаллергическим действием, снижающих активность гиалуронидазы и смягчающих развитие глиозной ткани. Широко используют препараты, улучшающие процессы тканевого обмена. В зависимости от периода ПСМТ могут быть показаны иммуноактивные препараты для повышения общей сопротивляемости организма.

Лечение компрессионных переломов позвоночника в большинстве случаев включает в себя прием анальгетических препаратов, соблюдение охранительного режима и использование специальных укладок, реклинаторов и корсетных поясов. В большинстве случаев необходимо хирургическое лечение. Компрессионные переломы позвонков, как правило, срастаются в течение трёх месяцев. Рентгенография позвоночника выполняется каждый месяц для контроля за процессом консолидации поврежденного позвонка.

Хирургическое лечение компрессионных переломов позвоночника, в основном, показано при компрессии нервных структур (спинного мозга, нервных корешков), нестабильности позвоночника, а также выраженном болевом синдроме. Например, при снижении высоты тела позвонка на рентгенограммах более чем на 50% возникает нестабильность позвоночника, что может привести к динамической (связанной с движениями) компрессии нервных структур. В этом случае операция необходима для предотвращения повреждения спинного мозга и нервных корешков.

Существует несколько типов операций, которые выполняются при компрессионных переломах позвоночника. В зависимости от вида перелома, выраженности сдавливания нервных структур врач может выбрать тот или иной тип операции. Основными принципами хирургического вмешательства при переломах позвоночника является декомпрессия нервных структур (если имеются признаки сдавливания костными структурами спинного мозга или нервных корешков), а также стабилизация (фиксация в физиологически выгодной позиции) поврежденного позвоночного сегмента.

При сдавливании спинного мозга костными фрагментами разрушенного тела позвонка хирург выполняет операцию, как правило, из переднего доступа. После обнажения тела поврежденного позвонка проводится удаление костных фрагментов, сдавливающих костный мозг (рис. 17).

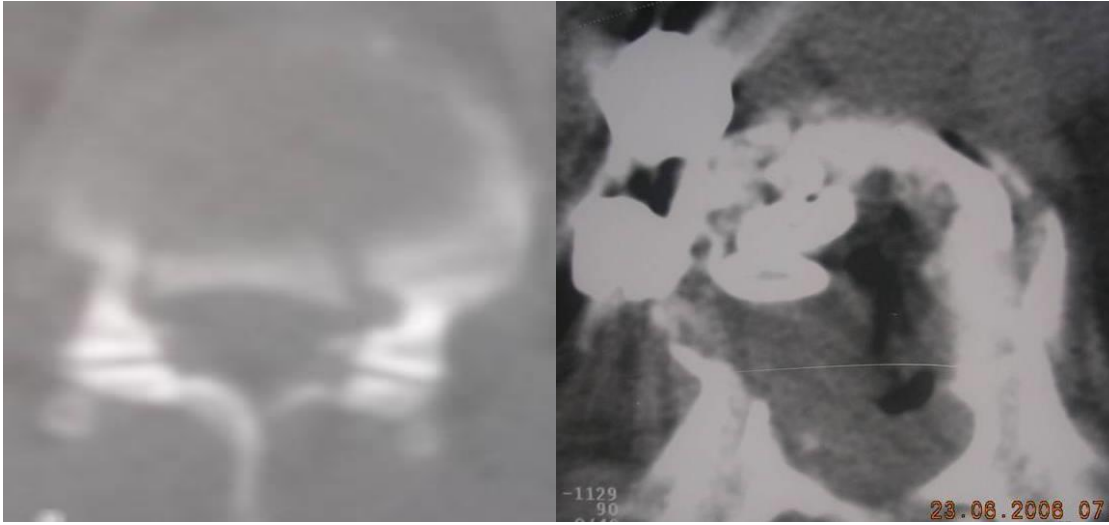


Рис. 17. Компьютерная томография поврежденного позвонка до и после передней декомпрессии.

После декомпрессии выполняется стабилизация позвоночника. Для этого вместо удаленного разрушенного тела позвонка устанавливается костный трансплантат. В настоящее время используют трансплантаты, изготовленные из собственной кости пациента (ауто трансплантаты), а также из специальным образом обработанной трупной кости (аллотрансплантаты). Для фиксации трансплантата и поврежденного позвоночного сегмента в физиологически правильном положении используются специальные стабилизирующие системы (рис. 18), которые могут состоять из винтов, пластинок, перемычек и балок. Детали стабилизирующих систем изготавливаются из титана или карбида титана - прочных, инертных материалов, не вызывающих реакции отторжения со стороны организма.

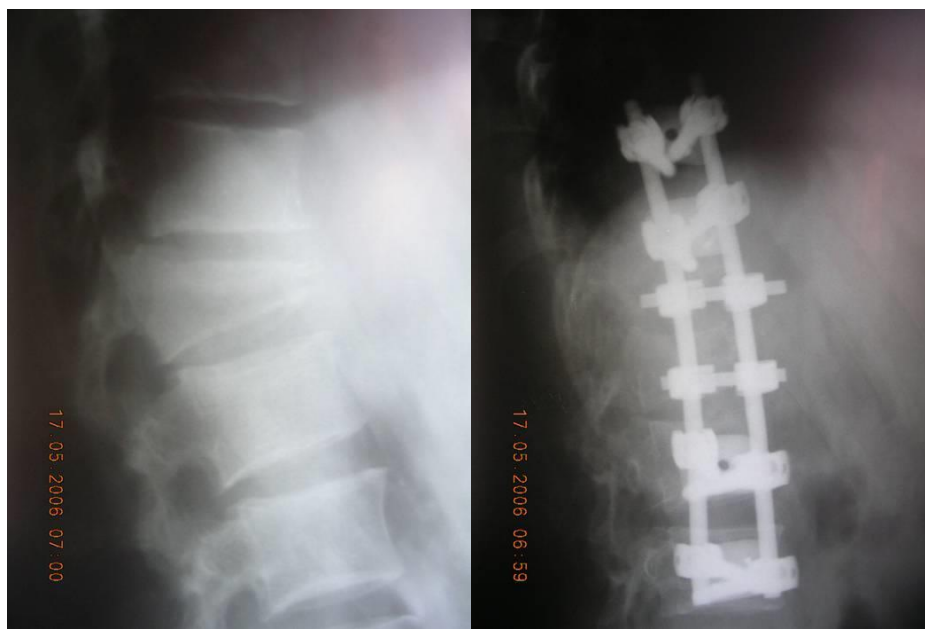


Рис. 18. Стабилизация позвоночника вентральной конструкцией.

Все более широкую популярность для стабилизации позвоночника приобретают кейджи - искусственные протезы дисков или тел позвонков. Кейджи изготавливаются из титана или прочных искусственных материалов. Кейдж заполняется костной стружкой из гребня подвздошной кости (рис. 19). Через несколько месяцев происходит сращение трансплантата с телами выше- и нижележащего позвонков в единый костный конгломерат.

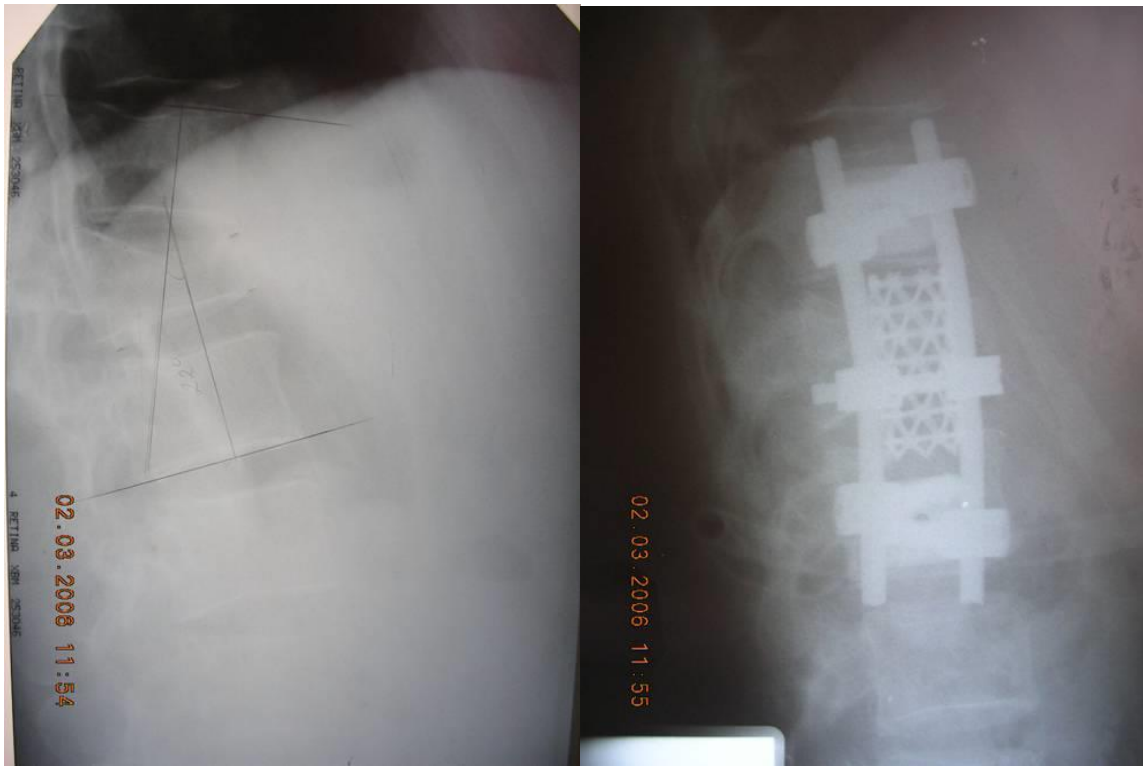


Рис. 19 Фиксация позвоночника вентральной конструкцией с сетчатым эндофиксатором (кейдж).

Во многих случаях стабилизация позвоночника может быть выполнена через кожный разрез в области спины (задний доступ). Операция задним доступом выполняется в большинстве случаев при отсутствии значительной передней компрессии спинного мозга фрагментами разрушенного тела позвонка. Внутренняя фиксация поврежденного позвоночного сегмента в правильном положении при помощи специальных стабилизирующих систем позволяет провести раннюю активизацию пациента, обеспечить оптимальное сращение костных структур. Наиболее часто в последние годы используется транспедикулярная стабилизация позвоночника. При этой технике фиксирующие винты проводят через ножки позвонков в их тела. Винты с каждой стороны соединяются прочными стержнями (рис.20). Эти стабилизирующие системы отличаются большой надежностью, что позволяет проводить активизацию пациента уже с первых дней после операции.

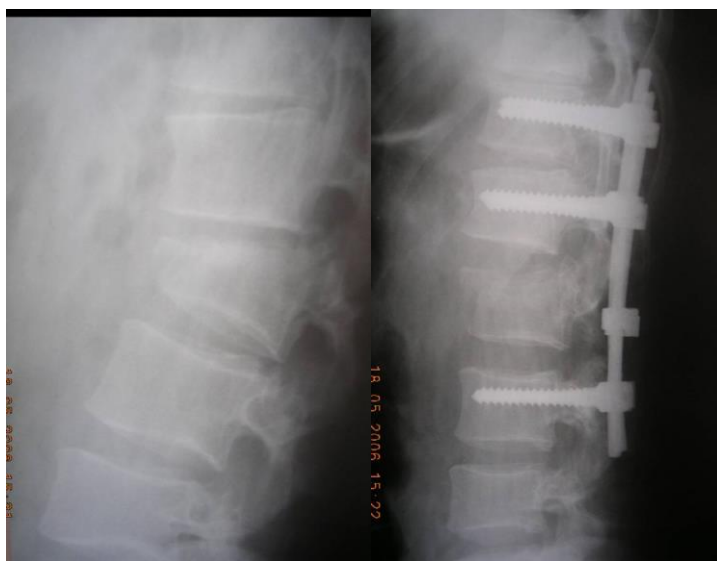


Рис. 20. Фиксация позвоночника транспедикулярной системой.

Электростимуляция спинного мозга. После полной декомпрессии нервно-сосудистых образований, расположенных в позвоночном канале устанавливают эпидуральные электроды для последующей электростимуляции спинного мозга (рис.21).

Электростимуляция (ЭС) применяется для предупреждения развития патологических процессов в нервных структурах спинного мозга и с целью раннего стимулирующего воздействия на сохранные его структуры. Принцип подпороговой ЭС основан на способности электрического тока имитировать эффекты нервного импульса и оказывать на нервную клетку пусковое и трофическое влияние. По экспериментальным данным, регулярная ЭС в радиочастотном режиме приводит к гипертрофии мотонейронов проводящих путей сохранной части спинного мозга после гемисекции, а также к появлению юных аксонов, способствующих формированию "спрутинг-эффекта".

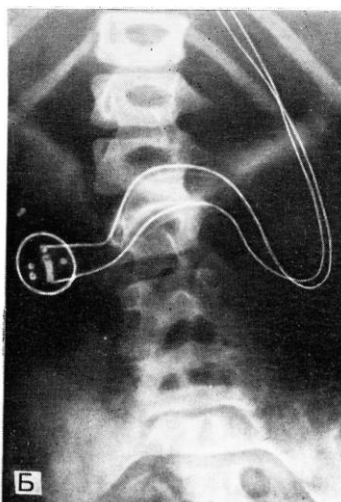


Рис.21. Рентгенограмма позвоночника после имплантации электродов.

ЭС целесообразно проводить в первые часы после травмы. Явления спинального шока, как правило, проходят в течение 7-14 суток после начала ЭС. По клиническим данным, регулярно проводимая ЭС способствует активизации рефлекторной активности спинного мозга. После прекращения ЭС функциональная активность мозга снижается. Исследование эффекторных проводниковых функций с помощью аудиоспинального теста и регистрации рефлекторной активности нейронов спустя длительные сроки после применения ЭС свидетельствует о появлении ранее отсутствовавшей эфферентной проводимости.

Применение ЭС в *позднем периоде травмы* значительно менее эффективно, хотя и наблюдается некоторая активация функций спинного мозга, что подтверждается клиническими и электрофизиологическими исследованиями. У больных, оперированных в позднем периоде травматической болезни спинного мозга, также активизировалась его рефлекторная деятельность, судя, в частности, по появлению рефлекторной активности нейронов. У всех больных, оперированных в позднем периоде травмы с применением ЭС, в более короткие сроки эпителизируются пролежни, восстанавливается рефлекторная деятельность тазовых органов.

В дальнейшем на всех этапах лечения больного продолжают проводить лечебные мероприятия по восстановлению утраченных функций спинного мозга и профилактике осложнений.

Так, для профилактики дыхательной недостаточности в стационаре с целью восстановления дыхательной экскурсии грудной клетки придают больному возвышенное положение туловища, для облегчения диафрагмального дыхания проводят дыхательную гимнастику, используют дыхательные тренажеры, регулярно очищают трахеобронхиальное дерево. При необходимости выполняют рентгеноконтроль за состоянием легких. Для улучшения оксигенации тканей используют увлажненный кислород, гипербарическую оксигенацию. При неадекватном самостоятельном дыхании применяют аппаратное дыхание или накладывают трахеостому.

Для профилактики недостаточности венозного кровообращения в нижних конечностях проводится лечебная физкультура. Назначаются массаж, электростимуляция мышц нижних конечностей, спины и живота. Необходимо также проводить динамический контроль за свертываемостью крови и наличием тромбов в нижних конечностях. Для диагностики нарушения кровообращения в конечностях используют доплерографическое исследование сосудов. В комплексе лечебных мероприятий предусмотрено назначение прямых и непрямых антикоагулянтов.

Для профилактики урологических осложнений, связанных с нарушением эвакуации мочи из мочевого пузыря и развитием инфекции мочеполовых органов, восстановление пассажа мочи достигается при помощи постоянного катетера. При

неполном нарушении проводимости спинного мозга проводят периодическую катетеризацию. При стойкой обструкции мочевыводящего тракта накладывают надлобковый свищ. Для борьбы с инфекцией применяются антибиотики и уросептики. Для контроля за опорожнением мочевого пузыря и количеством остаточной мочи используется УЗИ мочевого пузыря в динамике.

В условиях длительной иммобилизации больного при нарушенной иннервации сдавление кожи под собственной массой тела приводит к развитию некрозов кожи и подкожной клетчатки в характерных местах: в области крестца, больших вертелов бедренных костей, пяток, голени. Появление пролежней сопровождается интоксикацией, анемией, большой потерей белка. Развивается тяжелый раневой процесс, переходящий в сепсис. Следует отметить, что имеется прямая зависимость между глубиной неврологических расстройств и частотой образований пролежней. Для предотвращения данных осложнений необходимо защитить кожу от повреждений: путем частых переворачиваний больного (через каждые 2 часа), использованием противопролежневых матрасов с автоматическим перераспределением давления на поверхность тела. Применяют также мягкий массаж, электрическую лазерную и магнитную стимуляцию. Используют высококалорийную белковую пищу. Своевременно обрабатывают проблемные участки кожи камфарным спиртом. При необходимости производят пластику долго незаживающих кожных дефектов. Для восстановления пассажа кишечника применяют сифонные или очистительные клизмы, медикаментозные стимуляторы перистальтики. Для профилактики контрактур конечностей большое значение имеют правильная их укладка, массаж и лечебная гимнастика.

Чрезмерная мышечная спастичность туловища и конечностей нередко возникает у больных с последствиями грубых повреждений спинного мозга. Нейрофизиологической основой этого феномена является комплекс сложных нарушений в сегментарно-координационном аппарате ниже уровня повреждения спинного мозга, полностью или частично лишенного регулирующего влияния супраспинальных центров. При этом резко возрастает активность гамма-системы сегментарного аппарата и возбудимость альфа-мотонейронов передних рогов спинного мозга. Для борьбы со спастикой проводят комплексное лечение, включающее медикаментозные препараты (баклофен, сирдалуд, мидокалм), проведение электростимуляции.

В настоящее время продолжается усиленное развитие современных биомедицинских технологий, освоение методов культивирования соматических (эмбриональных) и стволовых (региональных) клеток, а также модифицированных клеточных линий. Открылась перспектива и для изучения возможностей заместительной клеточной и тканевой терапии последствий травмы спинного мозга.

ПЕРЕЛОМЫ КОСТЕЙ ТАЗА

Переломы костей таза встречаются преимущественно у мужчин в возрасте от 20 до 50 лет и являются одним из наиболее тяжелых повреждений органов опоры и движения человека. Возникают они вследствие удара, падения на бок, на седалищные бугры, сдавления таза с боков или в передне-заднем направлении при уличной травме, автомобильных авариях, а также у работников горнорудной промышленности и пр. Переломы таза подразделяются на переломы без нарушений тазового кольца, с нарушением непрерывности тазового кольца и переломы с повреждением тазовых органов.

Переломы без нарушения тазового кольца

Эти переломы возникают при действии травмирующей силы на ограниченную поверхность одной из костей таза. Различают следующие переломы костей таза данной группы: горизонтальный или косой перелом крыла подвздошной кости; перелом передней верхней ости; перелом одной из ветвей лобковой кости; перелом бугра седалищной кости; перелом одной из ветвей седалищной кости; перелом вертлужной впадины; поперечный перелом крестца (ниже крестцовоподвздошных сочленений); поперечный перелом копчика. Большую часть костей таза (лобковые, седалищные, крестец, копчик, подвздошные кости, передние ости и пр.) можно прощупать, выявить локальную болезненность при их повреждении, асимметрию костных выступов, а иногда и крепитацию, что в значительной степени облегчает постановку диагноза. К методу пальпации через прямую кишку или влагалище прибегают при подозрении на перелом копчика, крестца, вертлужной впадины (центральный вывих бедра) и лонного сочленения.

При некоторых изолированных переломах могут быть характерные симптомы. Так, при переломе передней верхней ости больной не может идти вперед из-за резких болей, возникающих вследствие сокращения прикрепляющихся к ости мышц (портняжная мышца и мышца, напрягающая широкую фасцию бедра), а может двигаться только назад, пятясь (симптом «заднего хода»). Перелом вертлужной впадины сопровождается резкой болезненностью, укорочением ноги в связи со смещением головки бедренной кости, вынужденным положением нижней конечности.

Диагноз изолированного перелома какой-либо кости таза подлежит уточнению: производят обзорную рентгенографию всего таза, чтобы не пропустить сопутствующих повреждений, а морфологию перелома и характер смещения отломков при необходимости уточняют с помощью добавочных прицельных снимков.

Лечение. У данного контингента больных при соблюдении соответствующих методик лечение не представляет трудностей и не вызывает опасения в отношении восстановления функции. Больных с изолированными переломами крыла

подвздошной кости, передней верхней ости, одной из ветвей седалищной или лонной кости без большого смещения укладывают на спину, на кровать со щитом, помещая валик под колени. Ногам придают положение легкого разведения и сгибания в коленных и тазобедренных суставах. Постельный режим в течение 3-4 недель приводит к сращению перелома без всяких функциональных расстройств.

При повреждении крыши или дна вертлужной впадины без смещения показано клеевое вытяжение с грузом 2-4 кг или манжеточное вытяжение на шине Белера, ранняя лечебная физкультура и массаж. Через 1 ½ - 2 месяца функция тазобедренного сустава восстанавливается. Более сложно получить хороший функциональный исход при переломах вертлужной впадины, сопровождающихся вывихом головки бедра. В таких случаях показано низведение головки скелетным вытяжением до уровня вертлужной впадины. Напряжение сумочно-связочного аппарата при низведении способствует вправлению отломков, которые становятся на свои места. Если имеется перелом дна вертлужной впадины и центральный вывих головки бедренной кости, последнюю извлекают из полости малого таза с помощью клеммы Коржа - Алтухова или спицы, наложенной за большой вертел с грузом 3 - 4 кг, и клеммы или спицы, введенных в бугристость большеберцовой кости или над мышечками бедра. Ранние активные движения способствуют созданию конгруэнтности суставных поверхностей. Через 2 ½ - 3 месяца разрешается ходьба на костылях, а через 5 месяцев - полная нагрузка. К раннему оперативному лечению - фиксации костным или металлическим штифтом - прибегают лишь в том случае, если один из отломков вертлужной впадины повернулся вокруг своей оси и не вправляется. Прогноз при переломах костей таза без нарушения целостности тазового кольца, за небольшим исключением, благоприятный.

Переломы с нарушением непрерывности тазового кольца

Различают переломы обеих ветвей лобковой кости, лобковой и седалищной костей одно- и двусторонние; вертикальный перелом подвздошной кости вблизи крестцово-подвздошного сочленения; вертикальный перелом крестца; двойной вертикальный перелом таза, при котором тазовое кольцо ломается в переднем и заднем отделах (перелом Мальгенья); переломо-вывихи таза: разрыв симфиза и вертикальный перелом заднего полукольца, разрыв крестцово-подвздошного сочленения и перелом переднего полукольца. Изолированный разрыв связок симфиза или крестцово-подвздошного сочленения благодаря их крепости происходит редко.

Клиническая картина при переломах переднего отдела тазового кольца (переломы обеих ветвей лобковых костей, горизонтальной ветви лобковой кости и восходящей ветви седалищной кости) сводится к сильным болям в паховой области и промежности. Функция нижних конечностей нарушена, активные движения отсутствуют. При сдавлении таза с боков или одновременном надавливании на крылья подвздошных костей боли усиливаются. Ноги согнуты в

коленных и тазобедренных суставах и слегка разведены. Больной не может поднять выпрямленную в коленном суставе ногу (симптом «прилипшей пятки»). При двусторонних повреждениях упомянутые симптомы выражены особенно отчетливо. При двойных вертикальных переломах и перелома-вывихах таза отмечается асимметрия таза, имеется кажущееся укорочение конечности на стороне повреждения вследствие смещения под действием тяги подвздошно-поясничной и косых мышц живота поврежденной половины таза вместе с конечностью в краниальном направлении. Конечность несколько приведена и ротирована наружу; передняя верхняя ость на стороне повреждения выше, чем на здоровой. Характер смещения фрагментов и морфология перелома уточняются при рентгенологическом исследовании. Упомянутые повреждения таза часто сопровождаются шоком, внутренним кровотечением в забрюшинную клетчатку с образованием забрюшинной гематомы, что нередко приводит к смерти больного.

Лечение. Прежде всего, необходимо начать борьбу с шоком. Кроме общепринятых противошоковых мероприятий, хорошие результаты дает внутритазовая новокаиновая анестезия по Школьникову - Селиванову.

Техника внутритазовой анестезии заключается в следующем. После обработки кожи йодной настойкой в области передней верхней ости подвздошной кости и анестезии ее на 1 см кнутри от последней и под нее вводят длинную (14 - 15 см) тонкую иглу, насаженную на шприц с новокаином, в направлении спереди назад. Срез иглы должен быть обращен к внутренней поверхности крыла подвздошной кости. Вводя новокаин, постепенно продвигают иглу в глубину на 12 - 14 см. При этом все время конец иглы должен ощущать близость подвздошной кости. Конец иглы достигает внутренней подвздошной ямки, куда и вводят основное количество новокаина.

При одностороннем переломе таза вводят 400-500 мл 0,25% раствора новокаина, при двустороннем - по 250 - 300 мл с каждой стороны.

Для профилактики индивидуальной непереносимости новокаина к раствору добавляют 1 мл 10% раствора кофеина.

Только после выведения больного из шокового состояния прибегают к дальнейшему лечению, смысл которого заключается, в репозиции фрагментов, восстановлении целостности костей и формы тазового кольца, функции, а также трудоспособности пострадавшего. Лечение больных с переломами костей таза и нарушением непрерывности тазового кольца требует большого внимания, так как эти переломы могут повлечь за собой в дальнейшем значительное нарушение функция тазового пояса. В некоторых случаях это может лишить женщину возможности стать матерью.

Больного укладывают на ортопедическую кровать со щитом. Если имеется перелом переднего или заднего полукольца таза без смещения, применяют двустороннюю фиксацию конечностей посредством клеевого вытяжения, наложенного на бедра и голени, и подвешивание больного за таз в специальном фланелевом гамаке. При двойных вертикальных переломах и перелома-вывихах

таза со смещением прибегают к сопоставлению фрагментов методом постоянного скелетного вытяжения. Спицу или клемму проводят над мышечками бедра или за бугристость большеберцовой кости. В зависимости от морфологии перелома, степени смещения фрагментов, возраста больного и развития мускулатуры грузы могут быть от 5 до 12 кг, а на клеевом вытяжении за голень - 2 кг. На противоположное бедро и голень накладывают клеевое вытяжение с грузом по 2 кг для удержания в правильном положении несмещенной половины таза. Ножной конец кровати должен быть приподнят, что обеспечивает противотягу весом туловища. Кроме того, через паховую область здоровой стороны проводят мягкую петлю, которую крепят неподвижно к головному концу кровати. После устранения смещения по длине через 4-5 дней больного подвешивают за таз в гамаке, что способствует более плотному соприкосновению поверхностей перелома и хорошему сращению. Через 1 ½ месяца скелетное вытяжение заменяют клеевым, а затем разрешают ходьбу на костылях, массаж. Лечебную физкультуру назначают с первых дней лечения. Самостоятельно ходить больному разрешается через 4-5 месяцев. Трудоспособность восстанавливается для лиц физического труда через 10-12 месяцев, для лиц нефизического труда - через полгода. Ранняя нагрузка приводит к повторному смещению из-за неокрепшей мозоли, болям и нарушению функции.

Тема: ДЕГЕНЕРАТИВНО-ДИСТРОФИЧЕСКИЕ ЗАБОЛЕВАНИЯ КОСТЕЙ И СУСТАВОВ. ДЕФОРМАЦИИ СТОП.

Учебные вопросы

- Остеоартрозы (клиника, рентгенологическая диагностика, методы лечения).
- Остеохондроз (клиника, рентгенологическая диагностика, принципы лечения).
- Болезни и деформации стоп (плоскостопие, пяточная шпора, вальгусная деформация первого пальца стопы). Этиология, патогенез, клиника, диагностика, лечение.

Контрольные вопросы, рекомендуемые для самоподготовки и устного (письменного) опроса студентов:

1. Основные причины развития дегенеративно-дистрофических изменений в суставах.
2. Клинические и рентгенологические проявления дегенеративно-дистрофических заболеваний и статических деформаций опорно-двигательной системы.
3. Клинические и рентгенологические проявления остеоартроза по стадиям (I, II, III) заболевания.
4. Основные принципы консервативного и оперативного лечения остеоартроза.
5. Этиология, патогенез дегенеративных заболеваний позвоночника.
6. Клинические проявления остеохондроза.
7. Основные принципы консервативного лечения остеохондроза.
8. Показания, основные виды операции при остеохондрозе.
9. Виды деформаций стоп.
10. Причины статического плоскостопия, клинико-рентгенологическая диагностика.
11. Профилактика, консервативное лечение статических деформаций стоп.
12. Оперативное лечение при статических деформациях стоп.

Содержание занятия

Остеоартроз - хроническое прогрессирующее дегенеративно-дистрофическое заболевание суставов, характеризующееся дегенерацией

суставного хряща с последующими изменениями субхондральной кости и развитием краевых остеофитов, а также явным или скрыто протекающим синовитом. В патологический процесс неизбежно вовлекаются синовиальная оболочка, субхондральная кость, капсула сустава, внутрисуставные и периартикулярные связки, мениски (коленный сустав), околосуставные мышцы. В связи с тем, что остеоартроз нередко, особенно при декомпенсации, сопровождается вторичным синовитом, в англоязычных странах используется термин *остеоартрит*.

Остеоартроз входит в группу ревматических заболеваний, отнесённых к III классу МКБ десятого пересмотра. Однако в связи с особенностями локальных клинических проявлений остеоартроза больные обращаются за лечебной помощью к специалистам различного профиля: ортопедам-травматологам, невропатологам, терапевтам, хирургам, ревматологам и т.д. Поэтому знаниями о сущности заболевания, причинах и механизмах его развития, методах профилактики и лечения должны владеть врачи многих специальностей. Кроме того, следует учитывать, что на долю остеоартроза приходится 60-70% всех ревматических болезней, и с возрастом его частота прогрессивно увеличивается. Так, среди лиц старше 50 лет остеоартроз встречается у каждого четвертого (27%), а в возрасте старше 60 лет - практически у всех (97%). Женщины страдают остеоартрозом почти в 2 раза чаще, чем мужчины. Частота остеоартроза в семьях больных в 2 раза выше, чем во всей популяции, причем риск развития заболевания у лиц с врожденными дефектами опорно-двигательной системы повышен в 7,7 раза, а у лиц с избыточной массой тела – в 2 раза. Актуальность проблемы повышения эффективности профилактики и лечения больных остеоартрозом связана и с тем, что население высокоразвитых стран стареет, а, следовательно, возрастает число лиц, страдающих остеоартрозом.

По данным Федерального ревматологического центра, заболеваемость остеоартрозом составляет 11,4 на 1000 населения старше 18 лет, а прирост заболеваемости происходит на 20% в год. Кроме того, остеоартроз является одной из основных причин преждевременной потери трудоспособности и инвалидности, уступая только ишемической болезни сердца. Изложенное свидетельствует о высокой социально-экономической значимости проблемы профилактики и лечения этого заболевания.

В настоящее время принят полиэтиологический подход к возникновению заболевания с учётом влияния факторов риска. Выделяются три основных группы факторов риска.

1. Генетические факторы:

- а) пол (чаще болеют женщины);
- б) наследственные нарушения коллагена ;
- в) мутации гена коллагена ;
- г) другая наследственная патология костей и суставов;
- д) этническая принадлежность пациентов.

2. Негенетические факторы:

- а) пожилой возраст;
- б) избыточная масса тела;
- в) состояние менопаузы;
- г) дефекты развития (дисплазия) или приобретённые заболевания костей и суставов.

3. Факторы окружающей среды:

- а) физические нагрузки, связанные с трудовой деятельностью;
- б) острая и хроническая травматизация суставов;
- в) занятия спортом.

Остеоартрозу, как заболеванию с генетической предрасположенностью, свойственна ассоциация с антигенами A1, A9 и системы HLA.

Сутью патогенеза остеоартроза является недостаточность восстановления хрящевой ткани при преобладании катаболических процессов, происходящих в суставном хряще при нагрузке на него.

Основные патогенетические факторы остеоартроза

1. Недостаточный синтез протеогликанов.
2. Фрагментация протеогликановых агрегатов.
3. Уменьшение количества протеогликановых агрегатов.
4. Усиление катаболических процессов.
5. Наличие супероксидных радикалов.
6. Активация коллагеназы и фосфолипазы A₂.
7. Уменьшение синтеза гиалуроновой кислоты синовиоцитами.
8. Гиперпродукция интерлейкина-1 (ИЛ-1) и фактора некроза опухоли α (ФНО- α).

В настоящее время патогенез остеоартроза представляется следующим образом (рис. 22). Вследствие воздействия различных этиологических факторов на суставной хрящ возникают нарушения обмена и синтетической активности хондроцитов, а также физико-химические повреждения его матрикса. В основе нарушения метаболизма хряща при остеоартрозе лежат количественные (уменьшение) и качественные изменения протеогликанов основного вещества хряща, обеспечивающие стабильность структуры коллагеновой сети.

При формировании остеоартроза наблюдается недостаточное образование или усиленный катаболизм компонентов хрящевой ткани. Характерным признаком деструкции хряща является потеря матриксом гликозаминогликанов – хондроитинсульфата, кератансульфата, гиалуроновой кислоты. Отмечается уменьшение величины молекул протеогликанов, в результате чего они становятся способными выходить из матрикса хряща.

Изменённые и мелкие протеогликаны способны поглощать воду, но не способны прочно её удерживать. Избыточная вода поглощается коллагеном, который набухает и разволокняется, что ведёт к снижению резистентности хряща.

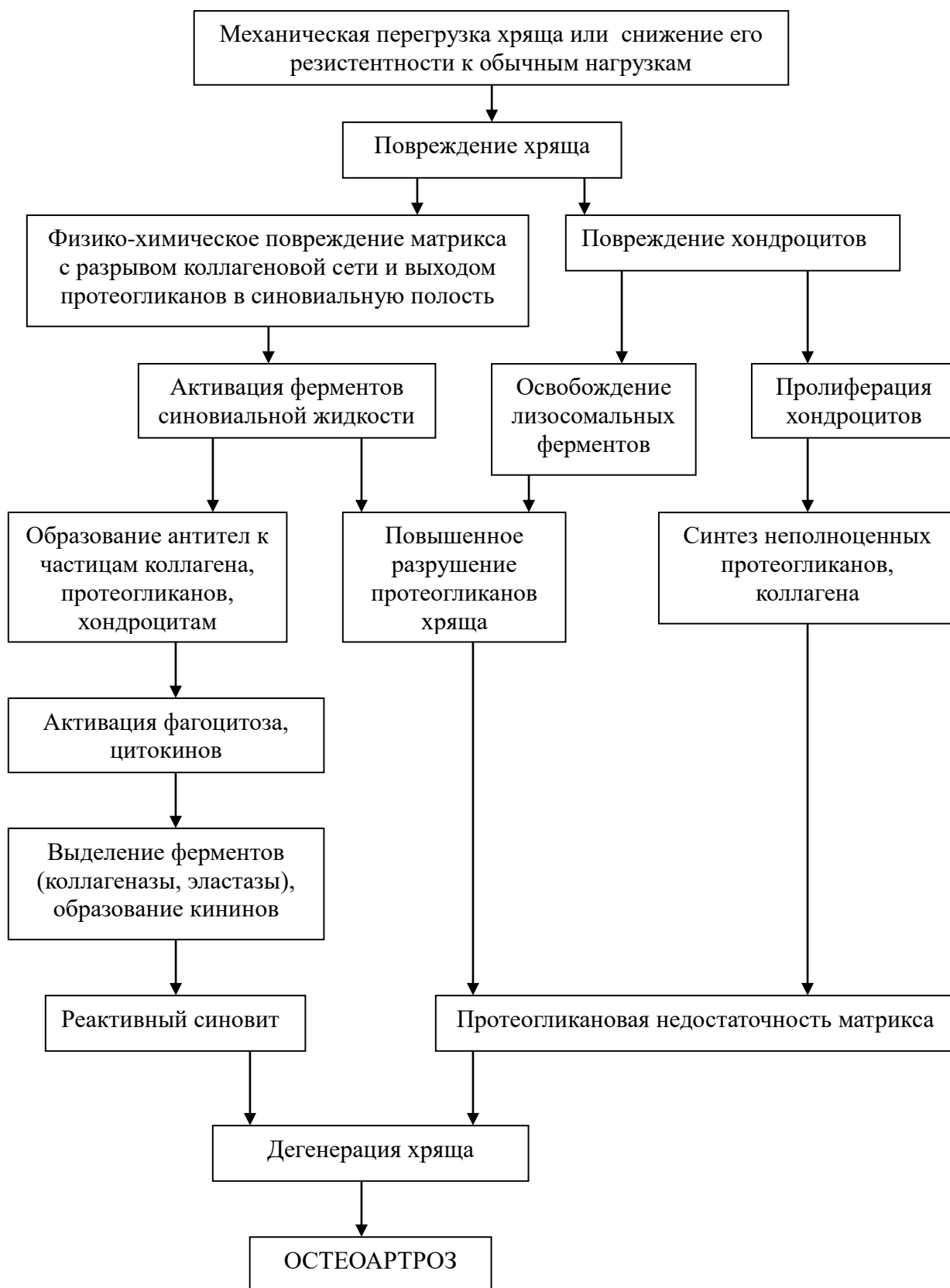

Рис. 22. Схема патогенеза остеоартроза.

При повреждении хондроцитов наблюдается выработка ими несвойственных нормальной хрящевой ткани коллагена (короткий коллаген, не образующий фибрилл) и протеогликанов (низкомолекулярные мелкие протеогликаны), неспособных формировать агрегаты с гиалуроновой кислотой, что приводит к потере биологических свойств матрикса хряща.

Определённую роль в патогенезе остеоартроза отводят воспалению, при этом причина его развития не всегда остается ясной. Воспаление участвует в деградациии хряща за счёт выработки провоспалительных цитокинов (интерлейкинов 1 β и 6, фактора некроза опухоли α и др.), которые способствуют высвобождению ферментов, повреждающих коллаген и протеогликаны – коллагеназ, стромелизина, а также простагландинов и активаторов плазминогена. Эти факторы играют важную роль в моделировании воспаления и формировании боли. Начавшееся высвобождение биологически активных веществ поддерживает воспаление в тканях сустава при остеоартрозе, в результате чего в последующем происходит повреждение синовиальной оболочки сустава с развитием реактивного синовита и повышением продукции провоспалительных цитокинов.

Освобождающиеся протеогликаны, продукты распада хондроцитов и коллагена, являясь антигенами, могут индуцировать образование аутоантител с формированием локального воспалительного процесса.

Патоморфология остеоартроза

Наиболее ранние изменения хряща связаны с обеднением матрикса поверхностного слоя хряща протеогликанами, что сопровождается его гипергидротацией. Одновременно наблюдаются некроз части хондроцитов, дезорганизация и уплотнение фибрилл коллагена. В дальнейшем происходит разволокнение поверхностного слоя хряща. В более глубоких его слоях наряду с некрозом хондроцитов развиваются реактивные изменения – гиперплазия и пролиферация хондроцитов с увеличением их синтетической функции - повышением синтеза протеогликанов. Эти изменения предшествуют деструкции хряща и развиваются в зоне наибольшей нагрузки.

В развернутой стадии остеоартроза гистологически определяются вертикальные трещины хряща, вплоть до субхондральной кости, значительное уменьшение протеогликанов и хондроцитов в поверхностных и глубоких слоях хряща.

Патологическая анатомия остеоартроза

Суставной хрящ из эластичного, блестящего, с голубым оттенком становится тусклым, жёлтым, с шероховатой поверхностью. В местах наибольшей нагрузки появляются зоны размягчения, а затем происходит растрескивание и фрагментация хряща. Могут появляться зоны обызвествления. Прогрессирующее растрескивание хряща приводит к его эрозированию вплоть до обнажения подлежащей кости. Хрящевой детрит поступает в полость сустава.

Суставные концы костей, лишённые амортизации хрящевой тканью, испытывают возросшую и неравномерную механическую нагрузку. В результате этого в субхондральной кости появляются зоны механической перегрузки, что, в свою очередь, вызывает нарушение микроциркуляции. Это, в последующем, способствует развитию субхондрального остеосклероза, образованию краевых костно-хрящевых разрастаний – остеофитов.

Позже из-за неравномерной динамической функциональной перегрузки образуются трабекулярные микропереломы, появляются участки ишемии, некроза с образованием округлых дефектов – кист.

Хрящевой и костный детрит в полости сустава подвергается фагоцитозу лейкоцитами с высвобождением медиаторов воспаления, лизосомальных ферментов, что и приводит к появлению синовита и развитию иммунологических реакций на продукты распада.

Экссудативно-пролиферативный характер воспаления приводит к фиброзно-склеротическим изменениям мягких тканей сустава. Происходит ворсинчатая пролиферация синовиальной оболочки. Диффузное разрастание фиброзной ткани в субсиновиальном слое и капсуле сустава сопровождается утолщением капсулы и последующим её склерозом. Одновременно из-за болей и бездействия развивается атрофия околоуставных мышц.

К сожалению, морфологические изменения при остеоартрозе имеют необратимый характер.

Классификация остеоартроза

Традиционно остеоартрозы классифицируются на первичные и вторичные. Считается, что первичные (или идиопатические, или генуинные) остеоартрозы возникают без каких-либо предшествующих заболеваний, а вторичным остеоартрозам предшествуют патологические состояния, способствующие дегенерации суставного хряща. Первичный остеоартроз по числу поражённых суставов подразделяется на локализованный и генерализованный.

Первичный (идиопатический)

А. Локализованный (менее 3-х суставов):

1. Суставы кистей.
2. Суставы стоп.
3. Коленные суставы.
4. Тазобедренные суставы.
5. Позвоночник.
6. Другие суставы.

Б. Генерализованный (3 и более суставов):

1. С поражением дистальных и проксимальных межфаланговых суставов – так называемый узелковый остеоартроз с поражением дистальных (узелки Гебердена) и проксимальных (узелки Бушара) межфаланговых суставов кистей.
2. С поражением крупных суставов.
3. Эрозивный.

Коленные суставы

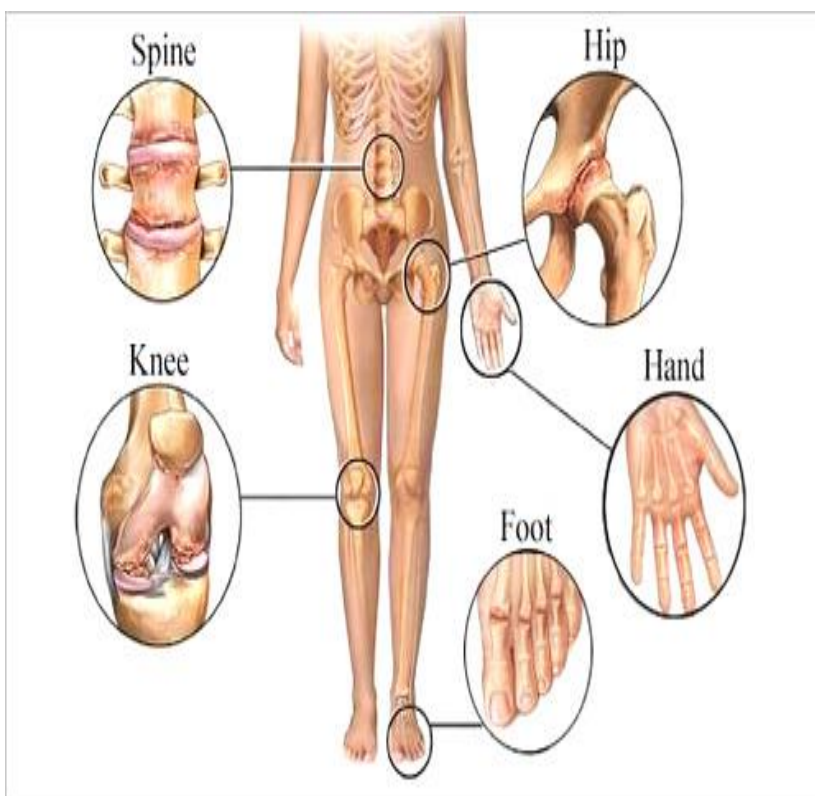
Тазобедренные суставы

• **Дистальные межфаланговые суставы (узлы Гебердена)**

Проксимальные межфаланговые суставы (узлы Бушара)

1-й плюснефаланговый сустав

Позвоночник



Вторичный остеоартроз

а. Посттравматический.

б. Вследствие врождённых, приобретённых или эндемических заболеваний (синдром гипермобильности, болезнь Пертеса, болезнь Кашина-Бека и др.)

в. Вследствие болезней обмена веществ (охроноз, гемохроматоз, болезнь Вильсона, болезнь Гоше).

г. Вследствие эндокринопатий (акромегалия, гиперпаратиреоз, сахарный диабет, гипотиреоз).

д. Вследствие болезни отложения кальция (фосфат кальция, гидроксиапатит).

е. Вследствие нейропатии.

ж. Вследствие других заболеваний (аваскулярный некроз, ревматоидный артрит, болезнь Педжета и др.).

По *Международной классификации болезней X пересмотра (МКБ-10)* различают:

715. Остеоартроз и связанные с ним нарушения:

715.0 Генерализованный.

715.1 Локализованный первичный.

715.2 Локализованный вторичный.

715.3 Локализованный, не уточнённый как первичный или вторичный.

715.8 С вовлечением или упоминанием более чем одной локализации, но не уточнённый как генерализованный.

715.9 Не уточненный как генерализованный или локализованный.

Кроме того, в МКБ-10 выделяют:

M15. Полиартроз. Включен артроз более чем одного сустава. Исключено двустороннее поражение одних и тех же суставов (M16-M19).

M16. Коксартроз (артроз тазобедренного сустава).

M17. Гонартроз (артроз коленного сустава).

M18. Артроз первого запястно-пястного сустава.

M19. Другие артрозы.

Исключены: артроз позвоночника (M47), ригидный большой палец стопы (M20.2), полиартроз (M15).

В данной классификации предусматривается употребление терминов «остеоартроз» и «артроз».

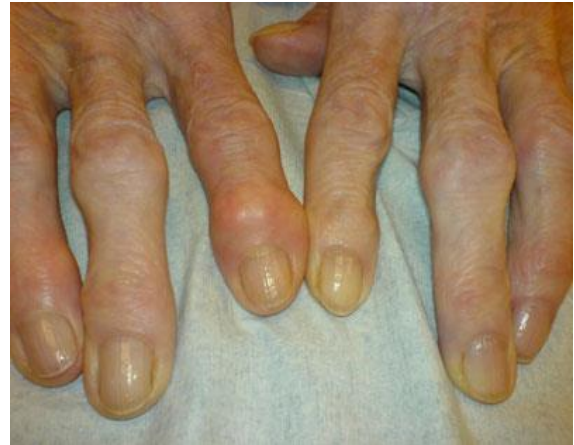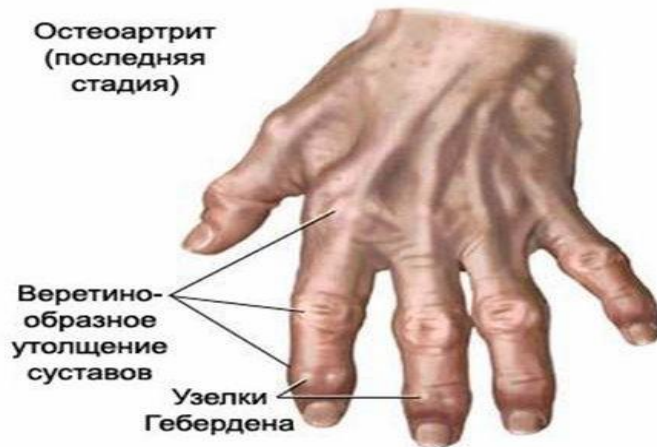Клиническая картина остеоартроза

Остеоартроз обычно начинается как моноартикулярное заболевание с последующим вовлечением в процесс новых суставов, реже поражается сразу несколько суставов (полиостеоартроз). Первым признаком заболевания является появление кратковременных болей в тех суставах, которые испытывают наибольшую нагрузку. Это, прежде всего, суставы нижних конечностей - тазобедренный, коленный, плюснефаланговый 1-го пальца стопы. Из суставов верхних конечностей чаще поражаются дистальные и проксимальные межфаланговые суставы, запястно-пястный сустав большого пальца кисти.

Ведущими клиническими симптомами остеоартроза являются боль, изменения формы сустава и нарушение функции.

Причины боли: реактивный синовит, воспаление околоуставных мягких тканей, рефлекторный спазм прилежащих мышц, нарушения микроциркуляции, особенно при нарушениях венозного кровотока в субхондральной кости. Болям свойственен механический ритм – возникновение и усиление пропорционально длительности пребывания на ногах, физической нагрузке и их уменьшение во время ночного отдыха. Характерна кратковременная «стартовая» боль, возникающая при начале движения после периода покоя. Поражение капсулы сустава и прикрепляющихся к ней сухожилий может вызывать боли при определённых движениях. Рефлекторный спазм прилежащих мышц обуславливает постоянные боли при любом движении в суставах. Возможна «блокада сустава» - внезапное появление резкой боли с одновременным ограничением функции, что связано с ущемлением между суставными поверхностями «суставной мышцы» - костного или хрящевого «свободного» фрагмента. В коленном суставе причиной блокады может быть дегенерированный мениск. В основе возникновения интраартикулярного хруста и нежной крепитации при активных и пассивных движениях лежит неконгруэнтность суставных поверхностей, а для коленного сустава – дегенерированные мениски.

Ревматоидный полиартрит



При механических перегрузках сустава, то есть при превышении его функциональных возможностей, может появиться вторичный синовит или периаартрит. Аналогичные состояния могут быть спровоцированы гипермобильными дегенерированными менисками.

Наличие синовита объясняет появление болей в покое, утреннюю скованность, припухлость сустава и местное повышение температуры.

Обычно течение остеоартроза - хроническое с постоянным нарастанием выраженности симптомов. Деформация суставов усиливается за счёт развития остеофитов, фиброзирования капсулы, разрушения хряща и кости с ремоделицией суставных поверхностей и гипотрофии мышц. При нарушении конгруэнтности суставных поверхностей, прогрессировании слабости капсульно-связочного аппарата и атрофии мышц могут возникать и подвывихи суставов. При пальпации пораженного сустава определяется болезненность, особенно по ходу суставной щели. Причиной этого являются остеофиты, а в коленном суставе – дегенерированные мениски.

Особую клиническую картину имеет остеоартроз, сопровождающийся синовитом. Чаще всего синовит возникает в коленных суставах, а также в дистальных и проксимальных суставах кисти при наличии узелков Гебердена и Бушара. В частности, при остеоартрозе коленных суставов с синовитом выявляются следующие симптомы: умеренная или сильная боль, возникающая через 5-10 минут после начала ходьбы и не исчезающая в покое; утренняя скованность продолжительностью не менее 15 минут; локальное повышение кожной температуры; нарастание ограничения движений; иногда увеличение сустава в объеме из-за наличия экссудата. Синовит часто сопровождается тендобурситом, который проявляется ограниченной припухлостью, болезненностью при пальпации. Синовит и тендобурсит при остеоартрозе никогда

не достигают такой интенсивности, как при артритах, а боли довольно быстро затихают при соблюдении постельного режима и назначении нестероидных противовоспалительных препаратов. При деформации сустава иногда отмечаются дистрофические изменения кожных покровов в виде сухости и истонченности.

Характерными для остеоартроза являются ограничение подвижности сустава и вынужденное положение конечности, однако полного отсутствия движения в нем не наблюдается. При длительном течении заболевания выявляется отчетливая деформация суставов.

Лабораторные данные. Клинический анализ крови и мочи при остеоартрозе обычно находится в пределах нормы. В случаях выраженного вторичного синовита может ускоряться СОЭ до 30 мм/час, появляться умеренный лейкоцитоз. Биохимические и иммунологические показатели у больных остеоартрозом, как правило, соответствуют норме. Умеренно увеличенные содержания С-реактивного белка, α_2 -глобулина и фибриногена в крови могут появляться при наличии синовита.

Общеклиническое обследование, включая изучение цитоза и других стандартных показателей синовиальной жидкости, обычно не выявляет резко выраженных отклонений от нормы.

Морфологическое изучение биоптата синовиальной оболочки выявляет её фиброзно-жировое перерождение и очаги слабо выраженной лимфоидной инфильтрации.

Клинико-рентгенологическая диагностика остеоартроза

Кроме клинической диагностики, практически всегда используют и рентгенографические методы исследования.

Основные рентгенологические признаки остеоартроза:

1. ***Остеофиты*** – костные краевые разрастания, изменяющие конгруэнтность суставных поверхностей.
2. ***Сужение суставной щели*** – более ярко проявляется в сегментах, испытывающих более выраженную нагрузку (в коленных суставах – в медиальных отделах, в тазобедренных – в латеральных отделах).
3. ***Субхондральный склероз*** – уплотнение костной ткани.

Необязательными рентгенологическими признаками остеоартроза являются:

1. Кисты (обычно расположены по оси наибольшей нагрузки).
2. Подвывихи и вывихи.
3. Эрозии.

Для определения степени выраженности остеоартроза по данным рентгенологической диагностики используются различные классификации. Приводим классификацию остеоартроза J.Kellgren и J.Lawrence (табл.1).

Таблица 1

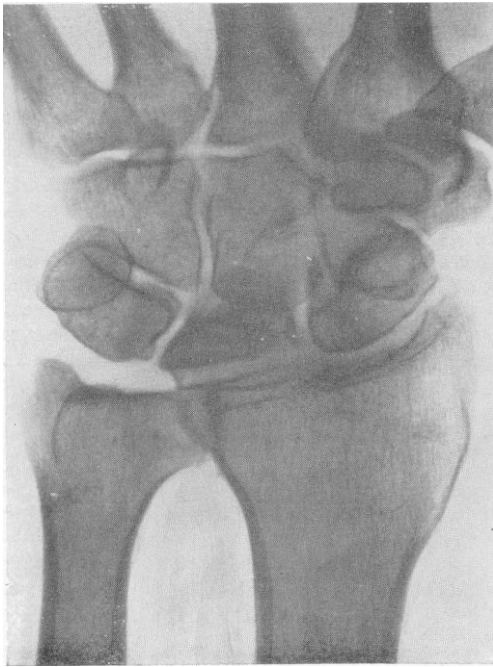
Клинико-рентгенологическая диагностика остеоартроза
по J.Kellgren и J.Lawrence (1957)

Стадия	Характеристика рентгенологических изменений
0 (норма)	Отсутствие рентгенологических признаков
I (сомнительная)	Сомнительное сужение суставных щелей и заострение суставных поверхностей
II (минимальная)	Определённые остеофиты и возможное сужение суставной щели
III (средняя)	Множественные остеофиты средних размеров, определённое сужение суставной щели, склероз и возможная деформация эпифизов
IV (выраженная)	Крупные остеофиты, выраженное сужение суставной щели, выраженный склероз и деформация эпифизов

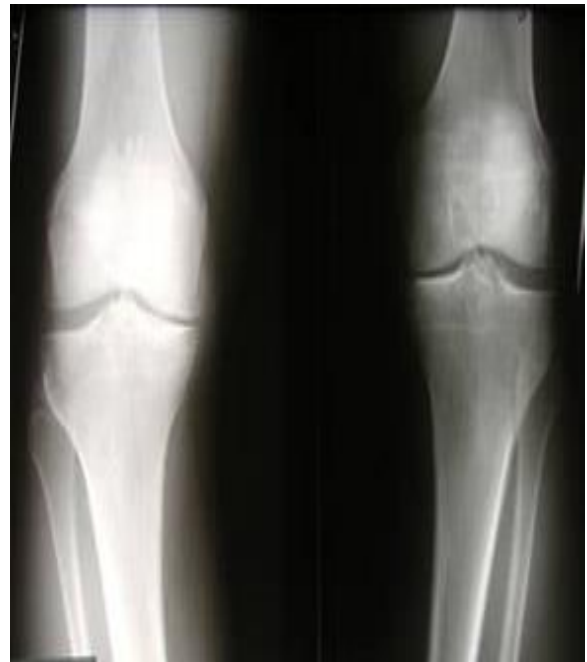Следует отметить нередкое отсутствие параллелизма между выраженностью рентгенологической картины и клиническими проявлениями заболевания.

Необходимо учитывать, что динамика рентгенологических изменений при остеоартрозе отличается медленным темпом: скорость снижения высоты суставной щели у больных гонартрозом составляет приблизительно 0,3 мм в год. Поэтому для ранней диагностики патологических изменений в суставах, выявления реактивного синовита, уточнения состояния мягкотканых структур сустава, состояния менисков, определения свободных тел в полости сустава используют сцинтиграфию, ультрасонографию, компьютерную и магнитно-резонансную томографии и артроскопию. Артроскопию рассматривают как метод ранней диагностики остеоартроза, так как она позволяет в случае отсутствия рентгенологических признаков болезни оценить состояние хряща и синовиальной оболочки, выявить наличие эрозий в хряще, определить характер и количество жидкости в различных отделах суставов.

Остеоартроз III ст.



лучезапястного сустава



коленных суставов

Течение остеоартроза. Течение заболевания весьма вариабельно. В ряде случаев, несмотря на прогрессирование рентгенологической картины остеоартроза, состояние больных может оставаться стабильным в течение многих лет. Боли усиливаются постепенно на фоне развития деформации и тугоподвижности суставов. Ограничение движений в суставах длительное время остается не столь значительным. Периодически под воздействием провоцирующих факторов (охлаждения, респираторной инфекции) возникает реактивный синовит, рецидивы которого учащаются по мере продолжительности заболевания. При выраженном остеоартрозе могут возникать «блокады» суставов.

Выделяют остеоартроз с быстрой генерализацией процесса и костно-суставной деструкцией (эрозивный артроз). Такое течение чаще наблюдается при полиостеоартрозе с наличием узелков Гебердена и наследственной предрасположенности, а также у женщин в период менопаузы.

У мужчин, обладающих более мощным связочно-мышечным аппаратом, отмечается более легкое течение остеоартроза. У них чаще определяется так называемое «малое артрозное состояние» - эпизодические полиартралгии с незначительными и медленно прогрессирующими изменениями на рентгенограммах. Такая клиническая картина развивается при возникновении остеоартроза в пожилом возрасте, так как у пожилых людей наблюдается разряжение субхондральной кости, вследствие чего увеличивается ее эластичность, что предохраняет хрящ от чрезмерной нагрузки.

Лечение остеоартроза

Задачи лечения остеоартроза сводятся к предотвращению прогрессирования дегенеративного процесса в суставном хряще и субхондральной кости, уменьшению боли и проявлений синовита, улучшению функции суставов. Схематично лечение остеоартроза можно представить следующим образом.

А. Лекарственная терапия:

- 1) «базисные» (хондропротективные) средства;
- 2) противовоспалительные препараты: нестероидные противовоспалительные препараты (НПВП) и глюкокортикостероиды;
- 3) средства, уменьшающие венозный стаз в субхондральной кости.

В. Немедикаментозные методы лечения:

- 1) иглорефлексотерапия;
- 2) физиотерапевтические процедуры;
- 3) бальнеологическое лечение.

С. Реабилитация больных:

- 1) медицинская (консервативная и хирургическая);
- 2) социальная.

Современные рекомендации по лечению остеоартроза, в частности коленных суставов, чётко изложены Европейской ревматологической лигой (EULAR) (Лиссабон, июнь 2003 г.) (табл. 2).

Таблица 2

Рекомендации EULAR по лечению остеоартроза коленных суставов

№ п/п	Рекомендации
1	Комбинация немедикаментозных и медикаментозных методов
2	Учёт факторов риска
3	Немедикаментозная терапия: обучение пациента, физические упражнения, вспомогательные средства, снижение массы тела
4	Парацетамол для перорального применения является препаратом первой линии, а при наличии эффекта и средством для длительного приёма
5	Лечебные средства (НПВП) имеют клиническую эффективность
6	НПВП использовать у пациентов, которые не реагируют на парацетамол. При повышенном риске желудочно-кишечных заболеваний необходимо неселективные НПВП комбинировать с гастропротекторами или использовать селективные ингибиторы ЦОГ-2
7	Наркотические анальгетики с парацетамолом или без него могут использоваться при наличии противопоказаний для НПВП и при отсутствии клинического эффекта или при их непереносимости

8	<p>Модифицирующие средства медленного действия при остеоартрозе:</p> <p>а) средства, включающие глюкозамин, хондроитинсульфат и гиалуроновую кислоту, имеют положительные клинические эффекты и могут изменять структуру хрящевой ткани;</p> <p>б) пиаскледин оказывает выраженный клинический эффект за счёт стимуляции синтеза коллагена и ингибирования коллагенолитической активности хондроцитов, что способствует остановке прогрессирования дегенерации суставного хряща и модификации проявлений остеоартроза</p>
9	<p>Внутрисуставные инъекции глюкокортикостероидов в коленный сустав показаны при воспалительном процессе, особенно если он сопровождается выпотом</p>
10	<p>Эндопротезирование необходимо использовать у пациентов с выраженными клиническими проявлениями остеоартроза, резко выраженным или нестерпимым болевым синдромом, выраженными функциональными нарушениями</p>

Наиболее значимой особенностью этих рекомендаций является то, что впервые указано модифицирующее действие на суставной хрящ таких лекарственных средств как глюкозамин, хондроитинсульфат и гиалуроновая кислота.

Терапия остеоартроза, учитывая сложность патогенеза, а также первично-хроническое и длительное течение, должна быть комплексной и направленной на нивелирование воздействия факторов, влияющих на развитие и прогрессирование заболевания, уменьшение болей в суставах и снижение выраженности других проявлений этого заболевания (табл. 3). На клинические симптомы заболевания, в основном, оказывают влияние симптоматические средства быстрого действия. Кроме того, наиболее важными составляющими терапии остеоартроза являются нормализация структуры и обменных процессов в поражённом хряще, а также восстановление движений в суставах. Профилактика прогрессирования остеоартроза осуществляется за счёт устранения причин, приведших к его развитию и коррекции нарушенного метаболизма в гиалиновом хряще. Это и определяет суть хондропротективной (хрящезащитной), а значит и противоартрозной терапии. Хондропротективная терапия лежит в основе (базисе) лечения остеоартроза, поэтому этот вид лечения называется базисной, или структурно-моделирующей терапией. Использование лекарственных средств, купирующих симптомы заболевания (боль, воспаление и др.), но не оказывающих положительного влияния на метаболизм хряща, называется симптомомоделирующей терапией.

Таблица 3

Классификация препаратов для лечения дегенеративных заболеваний суставов

Симптоматические средства быстрого действия	Модифицирующие средства замедленного действия
НПВП, парацетамол, опиоидные анальгетики, кортикостероиды и др.	Глюкозамин, хондроитин, гиалуроновая кислота
Оказывают влияние на клинические симптомы заболевания (боль, воспаление и др.)	Оказывают хондромодифицирующее действие, предупреждая деградацию суставного хряща. Эффект проявляется в течение 1-3 месяцев от начала лечения и сохраняется некоторое время после их отмены.

Многие годы средствами первого ряда в лечении больных остеоартрозом признавались нестероидные противовоспалительные препараты, устраняющие боль и угнетающие воспалительную реакцию. Использовали быстро выводящиеся НПВП (с периодом полувыведения 4-6 часов): индометацин, ибупрофен, диклофенак натрия (вольтарен), фенпрофен, кетопрофен, толметин, этодолак, флурбипрофен (флугалин) и мелоксикам, а также препараты, медленно выводящиеся из организма (напроксен, фенилбутазон, сулиндак, дифлунизал, пироксикам и набуметон. Однако НПВП следует применять с осторожностью, так как при длительном их приеме могут возникать лекарственные гастропатии, проявляющиеся глубокими эрозиями и язвами пилорического и антрального отделов желудка. В ряде случаев возможно развитие опасных для жизни желудочных кровотечений.

В тех случаях, когда назначение НПВП не показано, используют внутрисуставное введение глюкокортикостероидов (гидрокортизона, кеналога, дипроспана и др.). Местное применение глюкокортикостероидов является паллиативным методом лечения. Считается, что необходимость двукратного введения гормонального препарата в один сустав в течение года свидетельствует о неэффективности проводимого лечения остеоартроза и требует пересмотра всего плана ведения больного и коррекции медикаментозной терапии, хотя допускается внутрисуставно вводить кортикостероиды не более 4 раз на протяжении 12 месяцев. Как правило, глюкокортикостероидные препараты вводят в коленный сустав, проксимальные и дистальные межфаланговые суставы кисти. Внутрисуставное введение гормонов не производится в тазобедренные суставы, во-первых, из-за риска развития ишемического (аваскулярного) некроза головки бедренной кости, и, во-вторых, в связи с технической сложностью осуществления данной манипуляции.

Вместе с тем, следует помнить, что неселективные НПВП и часто вводимые в сустав глюкокортикостероиды оказывают хондродеструктивное действие. Поэтому данные препараты являются симптоматическими, и должны назначаться по

строгим показаниям.

В свете сказанного, особенно следует отметить целесообразность использования НПВП «Мовалис» (мелоксикам), преимущественно влияющего на циклооксигеназу-2 (ЦОГ-2), так как по результатам многоцентровых исследований в последние годы выявлено не только его противовоспалительное влияние, близкое по эффекту к диклофенаку, но и существенное анальгетическое и антипиретическое действия. Более того, что особенно важно для больных остеоартрозом, мовалис оказывает и хондропротективное действие.

С учетом того, что основной задачей лечения остеоартроза является предотвращение прогрессирующей деструкции суставного хряща, НПВП и глюкокортикостероиды не могут претендовать на роль средств патогенетической терапии. Основным действующим компонентом препаратов патогенетического действия являются гликозаминогликаны (ГАГ). Наиболее часто используемыми препаратами базисного (структурно-модифицирующего) действия являются:

- 1) гликозаминсульфат (ДОНА);
- 2) хондроитин сульфат (Структум);
- 3) сочетание глюкозамина гидрохлорида и натрия хондроитина сульфата (Терафлекс, АРТРА);
- 4) препараты гиалуроновой кислоты (Гиалуронан, Синвиск, Остенил, Синокрон и др.);
- 5) неомыляемые соединения сои и авокадо (Пиаскледин).

Механизмы действия препаратов, применяемых для базисной терапии остеоартроза

Глюкозамина гидрохлорид:

- 1) стимулирует синтез в хряще гликозаминогликанов и протеогликанов;
- 2) угнетает образование супероксидов и ферментов, повреждающих хрящевую ткань (коллагеназы и фосфолипазы);
- 3) увеличивает выработку лимфокинов, кейлонов и других факторов, усиливающих процессы регенерации;
- 4) оказывает антиэкссудативное действие (влияние на гистамин, стабилизация мембран, антипротеазное действие);
- 5) оказывает анальгетическое и противовоспалительное действие;
- 6) нивелирует хондродеструктивный эффект глюкокортикостероидов.

Хондроитин сульфат:

- 1) стимулирует синтез гиалуроновой кислоты, укрепляя соединительнотканые структуры, в том числе хрящ;
- 2) ингибирует действие специфических ферментов, разрушающих соединительную ткань (эластазу, пептидазу, катепсин), и интерлейкина-1 β ;
- 3) сохраняет воду в толще хряща в виде водных полостей, создаёт хорошую

амортизацию;

4) оказывает противовоспалительное и анальгезирующее действие, снижает потребность в НПВС.

Гиалуроновая кислота (натриевая соль гиалуроновой кислоты - гиалуронат натрия):

1) обеспечивает амортизацию и улучшает скольжение суставных поверхностей;

2) оказывает анальгезирующее и противовоспалительное действие за счёт снижения раздражения болевых рецепторов;

3) выполняет барьерную функцию за счёт того, что является своеобразным транспортным средством для удаления органических веществ, генерируемых разрушающимся хрящём;

4) вводимая извне стимулирует синтез внутрисуставной гиалуроновой кислоты.

Неомыляемые соединения сои и авакадо:

1) повышают экспрессию цитокинов - трансформирующих факторов роста β_1 и β_2 (TGF- β_1 и TGF- β_2), а также ингибитора активатора плазминогена (РАI-1);

2) ингибируют интерлейкин-1 (ИЛ-1);

3) блокируют ИЛ-1-опосредованный коллагенолитический эффект на хондроциты и синовициты;

4) стимулируют синтез протеогликанов;

5) стимулируют образование коллагеновых волокон;

6) угнетают синтез хондроцитами коллагеназы, стромелизина, ИЛ-6, ИЛ-8 и простагландина E₂.

Эффективность, хорошая переносимость, патогенетическая обоснованность использования глюкозамина, хондроитина, их сочетания, а также гиалуроновой кислоты объясняются тем, что они являются естественными компонентами суставного хряща. Так, гиалуроновая кислота в норме секретируется клетками синовиальной оболочки суставов и обеспечивает уникальные вязкоэластические свойства синовиальной жидкости. Постоянно присутствуя на поверхности суставного хряща и синовиальной оболочки, она выполняет функцию смазки и поглотителя механических колебаний. Кроме того, гиалуроновая кислота используется хондроцитами для синтеза протеогликанов гиалинового (покровного, суставного) хряща.

Показания к применению базисных препаратов, принимаемых внутрь

- Первичный и вторичный остеоартроз суставов и позвоночника.
- Другие дегенеративные заболевания суставов и позвоночника (грыжи и протрузии дисков).
- Остеопороз.
- Спондилёз.
- Спондилоартроз.

- Хондромалиция надколенника.
- Периартриты и теносиновиты.
- Переломы (для ускорения образования костной мозоли).
- Длительный приём НПВП и глюкокортикостероидов.
- Травмы опорно-двигательной системы, в том числе спортивные.
- Первичная и вторичная гипермобильность суставов.

Характерные свойства препаратов базисного действия

Препараты базисного действия:

- 1) снижают интенсивность боли;
- 2) улучшают функции суставов;
- 3) достоверно снижают прогрессирование дегенеративных изменений суставов и, в первую очередь, суставного хряща;
- 4) повышают «качество жизни» пациентов;
- 5) уменьшают потребность в приёме НПВП;
- 6) обладают высоким уровнем безопасности и переносимости.

Энтерально принимаемые препараты оказывают клинический эффект через 1-2 месяца с начала их применения, а внутрисуставно вводимые средства начинают действовать «на конце иглы». Проведённый курс лечения энтерально принимаемыми медикаментами имеет продолжительность действия в течение 2-3 месяцев, а у препаратов гиалуроновой кислоты – от 4 до 12 месяцев, в среднем 7-8 месяцев, и непосредственно зависит от стадии остеоартроза.

Следует отметить, что препарат Пиаскледин 300 улучшает подвижность в суставах и уменьшает боли, в отличие от других энтерально принимаемых хондропротективных средств, уже через 2-3 недели от начала его приёма.

Длительность энтерально принимаемых препаратов, как правило, составляет 6 месяцев, а число внутрисуставных инъекций препарата гиалуроната натрия – от 3 до 5 в один сустав с интервалом в одну неделю. Дозы этих препаратов, кратность приёма внутрь указаны в инструкциях. Один миллилитр препарата на базе натриевой соли гиалуроновой кислоты чаще всего содержит 10 мг действующего вещества.

Общей особенностью всех препаратов базисного действия также является необходимость проведения повторных курсов лечения через 6 месяцев. Необходимо отметить хорошую совместимость базисных препаратов с традиционными способами лечения остеоартроза. Однако введение препаратов гиалуроната натрия нежелательно сочетать с локальным применением физиолечения и тепловых процедур, так как, улучшая региональное кровообращение, они могут ускорять элиминацию препарата из сустава, тем самым сокращать сроки их действия.

Пиаскледин 300 аналогично другим энтерально принимаемым хондропротекторам, может применяться у водителей транспортных средств и спортсменов, а также в начале лечения в сочетании с нестероидными противовоспалительными и обезболивающими средствами.

Нет сомнения, что принципы и положения базисной терапии остеоартроза прочно войдут в практическую работу ортопедов, травматологов, ревматологов и других специалистов, связанных с лечением заболеваний суставов, а усовершенствоваться будут только средства лечебного воздействия.

Препараты хондродеструктивного действия

Неселективные НПВП при длительном применении усугубляют дегенерацию хряща в связи с влиянием на интерлейкин-1 β (ИЛ-1 β).

Число инъекций *глюкокортикоидов* в один сустав не должно быть больше 3-4 в год из-за возможности прогрессирующего повреждения хрящевой ткани.

Ортопедическая профилактика остеоартроза

Первичная профилактика вторичного остеоартроза должна начинаться еще в раннем детском возрасте. Так, профилактика вторичного коксартроза, формирующегося вследствие аномалий развития тазобедренного сустава, во многом зависит от квалификации акушеров, микропедиатров и ортопедов. Именно они должны своевременно диагностировать врожденный вывих, подвывих бедра или дисплазию тазобедренного сустава, а затем проводить соответствующее ортопедическое лечение.

Слабовыраженные дисплазии тазобедренного сустава у лиц молодого возраста удается диагностировать только рентгенологически с точным измерением параметров строения сустава. Однако с учетом невозможности при профилактическом осмотре выполнять всем лицам рентгенологическое исследование, следует тщательно измерять амплитуды всех движений в тазобедренном суставе. При выявлении любых отклонений в двигательной функции сустава (особенно уменьшении наружной ротации) необходимо провести рентгенологическое исследование, чтобы не упустить оптимальные сроки профилактического лечения.

Кроме того, необходимо следить за осанкой детей и правильной позой их за школьной партой для предупреждения развития юношеского сколиоза, проводить коррекцию плоскостопия, заниматься физкультурой для укрепления мышц и связок.

Учитывая, что факторами риска развития остеоартроза являются синдром генерализованной гипермобильности суставов, травмы, аномалии развития костей нижних конечностей, следует особое внимание уделять их ортопедическому статусу.

Врожденные дефекты, лежащие в основе гипермобильности суставов, приводят к механической слабости их капсульно-связочного аппарата. При этом синдроме нередко возникают вторичные синовиты, тендениты, тендовагиниты. Нестабильность коленных суставов приводит к развитию вторичного гонартроза. При этом состоянии большое значение имеют профилактические мероприятия: правильный выбор профессии, не связанной с физическим перенапряжением, ограничения в занятиях определенными видами спорта, использование бандажей, эластичных наколенников, ортопедическая коррекция плоскостопия.

Травмы крупных суставов могут стать причинами развития вторичных посттравматических коксартроза, гонартроза, остеоартроза голеностопного сустава. Так, минимальные отклонения в строении коленного сустава, в частности

неправильное соотношение осевых линий бедра и большеберцовой кости, могут явиться причинами развития вторичного гонартроза. Например, вальгусное отклонение оси большеберцовой кости по отношению к оси бедра в норме составляет угол вальгуса 5° . Отклонения от этой величины в ту или иную сторону на $2-3^\circ$ могут играть патогенетическую роль в развитии артроза коленного сустава. Таким лицам необходимо рекомендовать тщательно следить за обувью, своевременно устранять износы каблучков, усиливающие анатомические аномалии.

Достаточно часто по поводу различных врожденных аномалий скелета и приобретенных деформаций костей с целью профилактики развития остеоартрозов проводится хирургическое лечение, направленное на восстановление анатомии конечностей (хирургическая профилактика). При дисплазии тазобедренного сустава для профилактики развития коксартроза применяют операции по созданию искусственной крыши вертлужной впадины с помощью костного аутотрансплантата или эндопротеза безымянной кости.

Первичная профилактика у взрослых складывается из коррекции массы тела, периодического чередования нагрузки и разгрузки суставов, правильного выполнения работ по поднятию и опусканию тяжести. Во время работы следует избегать фиксированных поз, чередовать сидение за столом с ходьбой.

Вторичная профилактика заключается в соблюдении мероприятий, препятствующих рецидивированию реактивного синовита – дозированная ходьба, облегченный труд, ходьба с опорой и другие мероприятия, разгружающие суставы, а также постоянное применение базисной терапии. Рекомендуются общеукрепляющие мероприятия, направленные на улучшение общего кровообращения и обмена веществ.

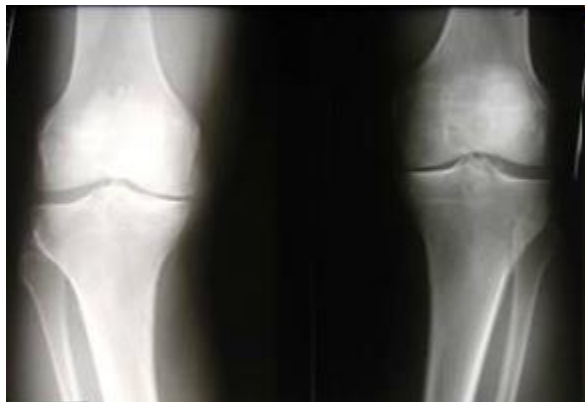
Ортопедическое лечение остеоартроза

В настоящее время для лечения больных гонартрозом и коксартрозом II-III стадий широко применяются тотальные артропластики эндопротезами коленных и тазобедренных суставов. Эти операции считаются наиболее целесообразными, так как позволяют больному не только избавиться от боли, но и значительно повысить качество жизни за счет приобретения «полноценной» двигательной активности.

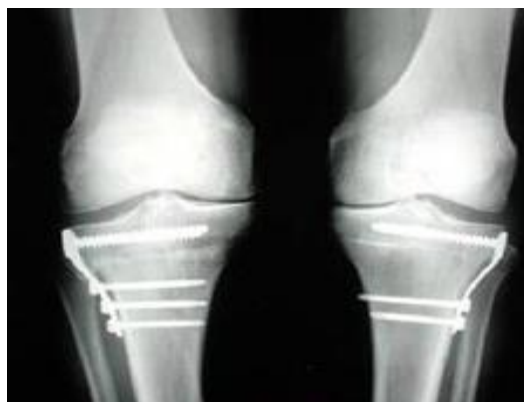При коксартрозе выполняют также различные реконструктивные и разгрузочные операции: межвертельную остеотомию, моделирующую резекцию тазобедренного сустава, фенестрацию широкой фасции бедра для уменьшения давления на головку бедренной кости, улучшения кровообращения и снижения боли. Однако все эти оперативные вмешательства конструктивно не решают проблему лечения больных коксартрозом, а носят паллиативный характер.

Лечение больных гонартрозом, особенно осложненного варусной установкой коленного сустава, является прерогативой ортопеда. Кроме тотального эндопротезирования коленного сустава применяют разгрузочно-корректирующие оперативные вмешательства – остеотомию с коррекцией оси голени в сочетании с артротомией и удалением нежизнеспособных участков кости и хряща.

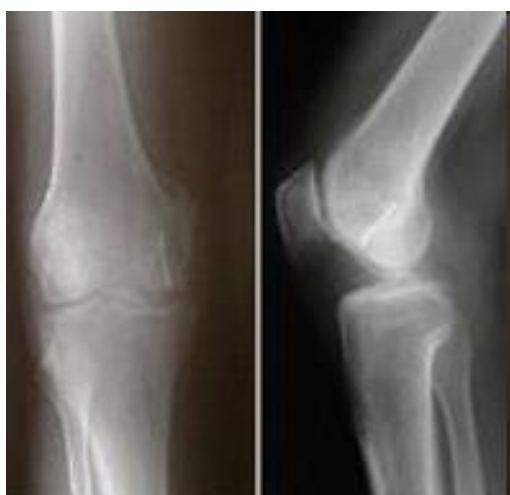Оперативное лечение остеоартроза коленных суставов III ст.



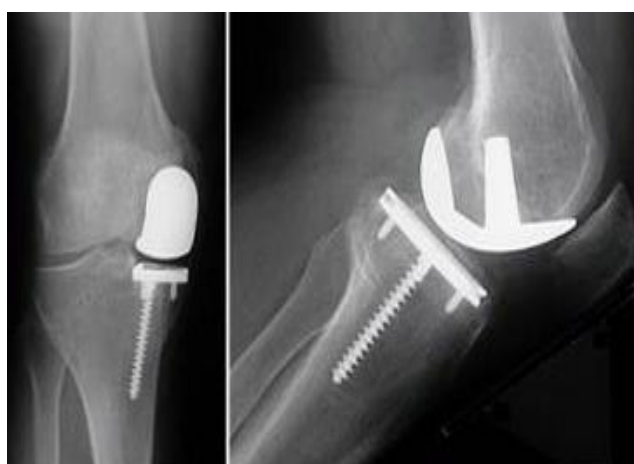До остеотомии



После остеотомии



До эндопротезирования



После эндопротезирования

В стадии гонартроза, когда боли обусловлены стойким повышением внутрикостного давления, временный эффект достигается методом эксхондральной субхондральной кости в сочетании с туннелизацией костно-мозгового канала большеберцовой кости.

Для лечения варусной установки используют методики высокой остеотомии большеберцовой кости или обеих костей голени. Для фиксации костных отломков применяют фиксаторы различной конструкции. В качестве костной распорки, заполняющей узкое пространство в виде расщепла, образующегося в результате коррекции оси голени между костными фрагментами, вводят обычно костный ауто трансплантат, взятый из той же большой берцовой кости. Эта методика высокой остеотомии большеберцовой кости может быть использована при варусной установке коленного сустава под углом не более 10° . При варусной установке коленного сустава под большим углом требуется остеотомия обеих костей голени и соответствующая надежная фиксация вплоть до использования наряду с металлоостеосинтезом и дополнительной гипсовой повязки.

В ряде случаев хороший результат наблюдается у больных с вторичным

гонартрозом при артритах коленного сустава после резекции и аутопластики надколенника с помощью поверхностной фасции на ножке того же надколенника: исчезают боли и улучшаются движения в коленном суставе.

В связи с появлением артроскопической техники все шире используется мозаичная хондропластика суставных поверхностей коленного сустава, лишенных гиалинового хряща. Костносуставные трансплантаты при этом виде лечения берутся из того же сустава, но с ненагруженных поверхностей межмышцелкового пространства.

Критерии диагностики остеоартроза (по Л.И. Беневоленской и соавт., 1993)

Клинические критерии:

1. Боли в суставах, возникающие в конце дня и/или в первую половину ночи.
2. Боли в суставах, возникающие после механической нагрузки и уменьшающиеся в покое.
3. Деформация суставов за счет костных разрастаний (включая узелки Гебердена и Бушара).

Рентгенологические критерии:

1. Сужение суставной щели.
2. Остеосклероз.
3. Остеофитоз.

Примечание: Критерии 1-2 – основные; критерий 3 – дополнительные. Для постановки диагноза остеоартроза наличие первых двух клинических и рентгенологических признаков обязательно.

Критерии диагностики коксартроза (по R.D. Althman, 1995)

Вариант 1.

Боль в области тазобедренного сустава в течение более 2-х недель прошедшего месяца и как минимум наличие 2-х из 3-х критериев:

1. СОЭ \leq 20 мм/час.
2. Остеофиты головки бедренной кости и/или вертлужной впадины.
3. Сужение суставной щели

Вариант 2.

Боль в области тазобедренного сустава в течение 2-х недель и более и как минимум наличие 3-х из 4-х признаков:

1. Уменьшение наружной ротации бедра.
2. Боль при внутренней ротации бедра.
3. Утренняя скованность \leq 60 минут.
4. Возраст больных $>$ 50 лет.

Критерии диагностики артроза кистей (по R.D. Althman, 1995)

Вариант 1.

Боль в мелких суставах кистей, утренняя скованность в них в течение более чем половины прошедшего месяца и значительное увеличение окружности

(объема) более чем одного из межфаланговых суставов.

Вариант 2.

Значительное увеличение в объеме двух суставов и более.

Отек пястно-фаланговых суставов в двух суставах и более, а также деформация более чем одного из 10 суставов.

Индекс тяжести коксартроза Лекена (M. Lequesne)

Признаки	Баллы
1. Боль или дискомфорт:	
Ночная боль:	
а) нет	0
б) только при движениях или в определенном положении	1
в) даже без движений	2
Утренняя скованность или боль после вставания с постели:	
а) нет или менее 1 минуты	0
б) менее 15 минут	1
в) 15 минут и более	2
Усиление боли после стояния в течение 30 минут:	
а) нет	0
б) есть	1
Боль при ходьбе:	
а) не возникает	0
б) возникает только после прохождения определенной дистанции	1
в) возникает с самого начала и затем усиливается	2
Боль в положении сидя в течение 2 часов, не вставая	2
2. Максимальная дистанция при ходьбе без боли:	
а) нет ограничений	0
б) более 1 км, но с ограничениями	1
в) около 1 км	2
г) от 500 до 900 м	3
д) от 300 до 500 м	4
е) от 100 до 300 м	5
ж) менее 100 м	6
з) с одной палкой или костылем	+1
и) с двумя палками или костылями	+2
3. Активность на протяжении дня:	

Можете ли вы, наклонившись вниз, надеть носки?	0-2
Можете ли вы поднять предмет с пола?	0-2
Можете ли вы подняться на один пролет лестницы?	0-2
Можете ли вы сесть в машину?	0-2

Градация ответов: просто – 0; с трудом – 1; невозможно – 2.

Тяжесть коксартроза: 1-4 – слабая, 5-7 – средняя, 8-10 – выраженная, 11-12 – значительно выраженная, более 12 – резко выраженная.

Индекс тяжести гонартроза Лекена (M. Lequesne)

Признаки	Баллы
1. Боль:	
Ночная боль:	
а) нет	0
б) только при движениях или в определенном положении	1
в) даже без движений	2
Утренняя скованность или боль после вставания с постели:	

а) нет или менее 1 минуты	0
б) менее 15 минут	1
в) 15 минут и более	2
Усиление боли после стояния в течение 30 минут:	
а) нет	0
б) есть	1
Боль при ходьбе:	
а) не возникает	0
б) возникает только после прохождения определенной дистанции	1
в) возникает с самого начала и затем усиливается	2
Боль или дискомфорт при вставании без помощи рук из положения сидя:	
а) нет	1
б) есть	2
2. Максимальная дистанция при ходьбе без боли:	
а) нет ограничений	0
б) более 1 км, но с ограничениями	1
в) около 1 км	2
г) от 500 до 900 м	3
д) от 300 до 500 м	4
е) от 100 до 300 м	5
ж) менее 100 м	6
з) с одной палкой или костылем	+1
и) с двумя палками или костылями	+2
3. Наличие трудностей в повседневной жизни:	
Можете ли вы пройти вверх один пролет лестницы?	0-2
Можете ли вы пройти вниз один пролет лестницы?	0-2
Можете ли вы убрать что-либо на нижнюю полку шкафа, стоя на коленях?	0-2
Можете ли вы идти по неровной дороге?	0-2
Испытываете ли вы стреляющие боли и/или внезапное ощущение потери опоры в пораженной конечности?	
а) иногда	1
б) часто	2

Градация ответов: просто – 0; с трудом – 1; невозможно – 2.

Тяжесть коксартроза: 1-4 – слабая, 5-7 – средняя, 8-10 – выраженная, 11-12 – значительно выраженная, более 12 - резко выраженная.

Вид и объем движений в тазобедренных и коленных суставах

Суставы	Сгибание	Разгибание	Ротация		Отведение	Пронация
			внутренняя	наружная		
Тазобедренные	90° (при выпрямленной ноге); 120° (при	20-15°	40°	45°	40-50°	20-25°

	согнутой ногой)					
Коленные	130-150°	до 15°	45° (при согнутом положении)	30° (при согнутом положении)	-	-

Остеохондроз позвоночника.

Среди дегенеративно-дистрофических заболеваний опорно-двигательной системы остеохондроз позвоночника занимает первое место. В основе заболевания лежат дегенеративные изменения в межпозвонковых дисках. Начавшись в пульпозном ядре, процесс прогрессивно переходит на все элементы диска, а в дальнейшем на весь сегмент (тела смежных позвонков, межпозвоночные суставы и связочный аппарат). Возникающие вторичные радикулиты, статические, церебральные и вегетативные синдромы делают человека нетрудоспособным. Значительная часть больных становится инвалидами.

Остеохондрозом заболевают люди преимущественно в 30-40 лет, то есть в наиболее работоспособном возрасте.

По частоте поражения первое место занимает поясничный отдел позвоночника, второе- шейный, третье – грудной. Таким образом, поражаются чаще отделы позвоночника, на которые падает основная физическая и двигательная нагрузка.

Этиология и патогенез. Остеохондроз позвоночника – заболевание полиэтиологичное. Оно обусловлено преимущественно (до 85%) генетическими факторами при существенном влиянии средовых воздействий: статико-динамических, аутоиммунных, сосудистых и обменных нарушений.

Этиология остеохондроза позвоночника недостаточно изучена, но нарастающая частота заболевания среди различных по профессии групп взрослого населения заставляет предполагать немалую роль социально значимых изменений в образе жизни современного человека, и в первую очередь гипокинезии. За последние 100 лет удельный вес физической нагрузки уменьшился в 10 раз при увеличении психоэмоциональной активности. Дефицит мышечных нагрузок, уменьшение физических усилий и замена их статическими в таких подвижных от природы частях тела, как шея и поясница, приводит к детренированности позвоночного «мышечного корсета», ослаблению рессорной функции мышц. На этом фоне усиливается осевая нагрузка на межпозвоночные диски и связочный аппарат, что создает условия для микротравматизации этих образований с развитием в них дегенеративно-дистрофических явлений.

Предполагают, что в происхождении остеохондроза играют роль нарушения сегментарного кровообращения, ведущие к гипоксии и отеку одновременно в межпозвонковом диске и в области корешков. Возникающая боль через кору головного мозга создает рефлекторную дугу и условия для прогрессирования заболевания.

Среди причин возникновения остеохондроза позвоночника видное место отводится последствиям острой травмы позвоночника (трапецевидная деформация сломанного позвонка, болезнь Кюммеля) или хроническим микротравмам, связанным с перегрузкой позвоночника.

Трудовая деятельность человека, так же как и другие виды его двигательной активности (бытовая, спортивная), не может играть роль этиологического фактора в развитии остеохондроза позвоночника. Однако имеющиеся изменения в позвоночном двигательном сегменте: спондилодисплазия, врожденная несостоятельность соединительной ткани и пр. (чаще всего генетически обусловленные) - могут быть предрасполагающими и провоцирующими моментами.

Определенное место в этиологии остеохондроза позвоночника следует отнести таким факторам, как ожирение, вынужденное рабочее положение тела, статико-динамическим нарушениям, связанным с неравномерным распределением нагрузки на межпозвонковые диски при сколиозе, укорочению конечности, врожденным дефектам развития позвоночника.

И, наконец, инволюционная теория преждевременного изнашивания межпозвонкового диска под влиянием нагрузок и травмирующих воздействий, которым они подвергаются в течение жизни.

Остеохондроз начинается с дегенерации пульпозного ядра, оно обезвоживается, теряет свой тургор, постепенно уменьшается и исчезает полностью. Наступает дегенерация и снижение прочности фиброзного кольца. При уменьшении тургора пульпозного ядра повышается нагрузка на фиброзное кольцо. Оно становится хрупким, в нем возникают радиальные разрывы и отслоения от гиалиновых пластинок. В результате происходит выдавливание фиброзного кольца в сторону. Тела смежных позвонков постепенно сближаются, высота диска уменьшается, снижается его амортизация. Разрыхленные ткани диска теряют свое фиксирующее свойство, что приводит к ненормальной подвижности тел, а нередко и к спондилолистезу. Наряду с «расшатанностью» пораженных сегментов наблюдается резкое ограничение общей подвижности позвоночника, особенно разгибания.

Одновременно с дегенерацией диска возникает реактивный репаративный процесс. Под влиянием постоянной травматизации тел смежных позвонков появляются костные разрастания из краевого костного валика, что компенсаторно уменьшает нагрузку на каждый квадратный сантиметр суставной поверхности позвонка. Остеохондроз осложняется деформирующим артрозом межпозвонковых суставов. Сочетание этих двух процессов ведет к уменьшению размеров межпозвонкового отверстия и к сдавлению корешков нерва.

Клиника и диагностика остеохондроза. В течение остеохондроза выделяют две стадии болезни: I стадия – хондроз (процесс ограничивается только диском) и II стадия – остеохондроз (процесс распространяется на тела позвонков).

Первая стадия болезни обычно длительно протекает бессимптомно, так как межпозвонковые диски лишены нервных окончаний. Клинические проявления

начинаются во второй стадии остеохондроза, когда в патологический процесс вовлекаются связки, богато снабженные нервными окончаниями, и появляются краевые костно-хрящевые разрастания на телах позвонков с вторичными корешковыми болями.

Остеохондроз развивается, как правило, в местах, подвергающихся наиболее значительной нагрузке. В каждом из отделов позвоночника заболевание имеет свои типичные места локализации и своеобразные особенности.

Шейный остеохондроз. Страдают лица, профессия которых связана с однообразными и частыми движениями головы (машинистки, бухгалтеры, токари, слесари, шоферы, хирурги и пр.).

Клиническая картина заболевания данной локализации отличается многообразием симптомов. Прежде всего, выражены корешковые, спинальные и вегетодистрофические синдромы.

Ведущим и постоянным признаком корешкового синдрома является боль, связанная с боковой корешковой компрессией костными разрастаниями. Она распространяется вниз на плечо, предплечье, пальцы. Нередко боли сопровождаются парестезиями в виде онемения, ощущения «ползания мурашек» по всей руке. Чувствительные и двигательные нарушения, а также снижение рефлексов встречаются не всегда. Часто наблюдается гипотрофия или гипотония мышц. Парезов не бывает.

Спинальные синдромы, вызванные остеохондрозом, называют дискогенными миопатиями. Они могут возникнуть в результате выпячивания диска кзади, костных разрастаний, а также эпидурита, сопровождающихся венозным и ликворным застоем. Кроме того, спинальные синдромы могут развиваться на почве нарушения кровообращения спинного мозга (ишемическая миелопатия), вызванного давлением остеофитов на переднюю спинальную или позвоночную артерию

Основные симптомы дискогенной миопатии – двигательные расстройства в виде спастических парезов нижних конечностей. Больные жалуются на онемение и боли в ногах. Постепенно нарастает слабость и атрофия мышц рук. Проводниковые нарушения чувствительности выражены нерезко и проявляются гиперестезией.

В запущенных случаях нарушается функция тазовых органов.

или приступообразными (прострелы) болями в шее, и часто сопровождается хрустом. Патогенез цервикальной дискалгии вызван раздражением рецепторов связочного аппарата дегенеративным диском.

У многих больных рефлекторное напряжение мышц шеи, и в частности передней лестничной мышцы, сопровождается сдавлением шейных нервов, плечевого сплетения и подключичной артерии. Это ведет к возникновению болей, распространяющихся по типу брахиалгии по внутренней поверхности плеча, предплечья до пальцев.

У 26,3% больных выявляют плечелопаточный периартрит, а у 26,6% -

синдром позвоночной артерии. Патологическое воздействие на артерию и ее нервное сплетение при шейном остеохондрозе может быть вызвано: универтебральными экзостозами, разгибательным подвывихом позвонка, экзостозами суставных отростков, напряжением лестничной мышцы, боковыми грыжами диска. Проявляется он черепно-мозговыми расстройствами – головными болями, особенно в области затылка и иррадиацией в теменно-височную область, тошнотой, нередко рвотой, головокружением.

Грудной остеохондроз. Дегенеративный процесс чаще возникает в нескольких среднегрудных дисках, находящихся на высоте кифоза. Нередко поражаются и нижнегрудные отделы. Из факторов, способствующих развитию грудного остеохондроза, первое место занимают перегрузки (ношение тяжестей, неудобное положение тела во время работы, сидячие виды работ). Часто заболевание данной локализации связано с последствиями перелома позвоночника, сколиозом, остеохондропатиями апофизов позвонков и другими причинами.

Грудной остеохондроз менее богат клиническими симптомами, чем шейный. Здесь на первое место выступает боль чаще в межлопаточной области. Боль усиливается от физической нагрузки или длительного вынужденного положения. Болезненна пальпация остистых отростков. Движения в грудном отделе ограничены, в основном разгибательные. Усиление физиологического грудного кифоза и некоторая скованность движений придают своеобразный вид больному.

Висцеральные симптомы у больных наблюдаются в виде боли в области сердца, животе, правом подреберье, что нередко приводит к ошибочным диагнозам, а иногда к неоправданным хирургическим вмешательствам на брюшной полости.

Поясничный остеохондроз. Поясничный отдел позвоночника - наиболее частая локализация остеохондроза. У большинства больных в патологический процесс вовлекается один диск, значительно реже два и очень редко 3-4 диска. Почти у половины больных страдает диск L 4-5, на втором месте - L 3-4. Эта частота поражения каудальных поясничных дисков обусловлена преобладанием нагрузки данного отдела позвоночника при вращениях и наклонах туловища, а также при подъеме и ношении тяжестей. Поясничный остеохондроз в большинстве встречается у лиц, работа которых связана с тяжелым физическим трудом или неудобным положением тела (бетонщики, каменщики, шоферы, слесари, грузчики, штангисты и пр.).

Основная жалоба больных с поясничной локализацией остеохондроза – боль. Причем боль может локализоваться только в пояснично-крестцовой области с иррадиацией в ногу (преимущественная локализация – 90%) или только в ноге. Характер болей различный: тупые, ноющие, усиливающиеся при движениях и работе. Возможны прострелы с вынужденным положением туловища.

Чувствительные нарушения, как и корешковые боли, являются проекционными. Более характерно при поясничном остеохондрозе снижение болевой и тактильной чувствительности. Обычно зоны нарушения

чувствительности располагаются в ягодичной области, вдоль бедра, голени, часто сочетаются с парестезиями в виде ползания мурашек, чувства покалывания и пр.

У всех больных, особенно в период обострения заболевания, положительны симптомы натяжения. Многие исследователи считают симптом Лассега постоянным при заднем выпячивании диска. Из других симптомов натяжения следует отметить усиление люмбо-ишалгических болей при сгибании головы (симптом Нери), при разгибании коленного сустава в положении больного на животе (симптом Мацкевича). У длительно болеющих людей, как правило, отмечается атрофия мышц, снижение мышечного тонуса и сухожильных рефлексов на конечности, в которую иррадиируют боли.

Поясничный остеохондроз сопровождают вегетативные расстройства, проявляющиеся в виде цианоза, нарушения потоотделения, сухости и шелушения кожи, зябкости конечностей, мышечных и сосудистых спазмов и пр. И, наконец, дегенеративно-дистрофические изменения в дисках постепенно приводит к статическим нарушениям: уплощению поясничного лордоза, возникновению рефлекторно-болевого сколиоза.

Подвижность в пояснично-крестцовом отделе позвоночника ограничена из-за болезненности. Вместе с тем наблюдается нестабильность поясничного отдела, связанная с дегенерацией и нарушением фиксирующей функции межпозвонковых дисков. Компенсаторное перенапряжение поясничных мышц со временем приводит к их атрофии, а прогрессирующая дегенерация диска – к смещению позвонков – спондилолистезу.

Рентгенологическая диагностика. Остеохондроз дает характерные рентгенологические признаки. В первой стадии болезни – хондроз – обнаруживается снижение высоты диска, что улавливается при сравнении с соседними дисками.

Пролабирование вещества диска и выпячивание его в начале патологического процесса рентгенологически незаметно. В дальнейшем на боковых снимках могут быть видны ниши в телах позвонков от грыжевых узлов Шморля.

Типичную картину дает вторая стадия заболевания – остеохондроз. Кроме снижения высоты диска на краниальной и каудальной поверхностях позвонков на рентгенограммах видны костные разрастания, исходящие перпендикулярно продольной оси позвоночника. Эти костные разрастания, как и при деформирующем артрозе, увеличивают размеры соответствующих поверхностей тел позвонков, снижают травматизацию костной ткани, так как нагрузка, падающая на заинтересованный сегмент, распределяется при этих условиях на большей площади.

Костные разрастания имеют диагностическое значение, ибо свидетельствуют о дегенерации и выпячивании диска.

По мере нарастания остеохондроза гиалиновые замыкательные пластинки становятся неровными, извилистыми, с множественными углублениями. Одновременно нарастает субхондральный склероз как ответная реакция на

постоянную травматизацию тел позвонков.

Лечение остеохондроза.

Консервативное – все лечебные мероприятия должны быть направлены на временное прекращение или уменьшение нагрузки позвоночника, нормализацию трофики пораженного сегмента и снятие болевых ощущений. Местная терапия должна сочетаться с общими методами лечения – общеукрепляющей гимнастикой, витаминотерапией, применением биостимуляторов (ФИБС, алоэ, АТФ и др.). Положительный эффект в комплексном лечении наступает при использовании оксигенотерапии.

Местное лечение включает вытяжение позвоночника, лечебную гимнастику, блокады, физиотерапевтические, курортные и ортопедические методы.

Вытяжение – одно из важных звеньев в лечении остеохондрозов. Механизм эффективности его заключается в следующем:

Обеспечивается покой пораженного органа.

Осуществляется разгрузка позвоночника с помощью увеличения расстояния между позвонками.

Снижается внутридисковое давление.

Уменьшаются мышечные контрактуры.

Увеличивается вертикальный диаметр межпозвонкового отверстия, что ведет к декомпрессии корешка и уменьшению отека.

Устраняется подвывих в межпозвонковых суставах.

При шейном остеохондрозе рекомендуются кратковременные и интенсивные вытяжения во избежание растяжения капсул межпозвонковых суставов и прогрессирования расшатывания межпозвонковых сегментов. Производят вертикальное вытяжение на специальном стуле. Начинают вытяжение грузом в 2 кг в течение 3 минут. Затем ежедневно к грузу добавляют по 1 кг, наращивая его до 10 кг. Одновременно увеличивают время вытяжения на 2 минуты в день, доведя его до 10 минут. С 9-го дня в обратной последовательности уменьшают груз и время. Вытяжение можно проводить петлей Глиссона, уложив больного на жесткую постель с приподнятым головным концом.

При грудном и поясничном остеохондрозе вытяжение может быть осуществлено с помощью подмышечных колец и тазового пояса на приподнятой кровати.

Более эффективным методом тракциональной терапии является подводное вытяжение в плавательном бассейне. Его осуществляют в лечебных бассейнах или вертикальных ваннах с теплой водой. Груз постепенно (по 5 кг) увеличивают с 20 до 40 кг. Курс лечения 10-12 процедур длительностью 30 минут. После вытяжения больной не менее 2 часов должен лежать на щите.

Лечебную гимнастику и массаж назначают всем больным после стихания острых болей. Цель: нормализация тонуса ослабленных и напряженных мышц, улучшение крово- и лимфообращения в пораженном сегменте и больной конечности. Гимнастика нормализует осанку и улучшает общее состояние

больного.

Большое место в лечении остеохондроза отводится физиотерапевтическим методам. Широко применяются тепловые процедуры (озокерит, парафин, грязевые аппликации), электрофорез с раствором новокаина, йодистым калием, диадинамические токи, световое лечение (УФ, соллюкс), лазер и магнитотерапия.

При острых и упорных болях применяют новокаиновую блокаду. Чаще прибегают к глубокой паравerteбральной блокаде. 15-20 мл 1-2% раствора новокаина подводят к дужкам и поперечным отросткам в зоны наибольшей болезненности. Для блокад используют и коктейли, в состав которых можно включить, например, растворы анальгина, вольтарена, витамины группы В и другие смеси.

В настоящее время модной в лечении остеохондроза позвоночника стала мануальная терапия. Представляя этот метод лечения как доходную статью, не только врач различного профиля, но и лица, вовсе не имеющие отношения к медицине, начали заниматься рукодействием. Не зная анатомо-физиологических особенностей позвоночника и без учета специальных показаний для ручного пособия такие «манипуляторы» своими часто грубыми усилиями причиняют только вред больному и дискредитируют мануальную терапию. Неумелое воздействие на позвоночник приводит к таким осложнениям, как острые сосудистые нарушения в стволе головного и спинном мозге, острые радикуло- и радикуломиелоишемии с развитием паралича конечностей, переломом позвонков, разрывы мышечно-связочных структур и др.

Мануальной терапией должны заниматься только врачи, прошедшие специальные курсы (в лучшем случае ортопеды-травматологи или нейрохирурги) и овладевшие всеми способами ручного воздействия на позвоночник, специальными приемами массажа с давлением и растягиванием кожи, подкожных тканей и мышц, мобилизацией (повторные пассивные движения или тракции), манипуляциями (толчки и тракционные толчки) специальными укладками и пр.

Для успешного лечения остеохондроза параллельно местному воздействию на позвоночник должны использоваться средства, воздействующие на организм в целом: лекарственная терапия, иглорефлексотерапия, оксигенобаротерапия, бальнеологическое лечение и ортопедические приспособления.

Лекарственные средства. Обладающие обезболивающим и противовоспалительным действием ацетилсалициловая кислота, салициламид, антипири, амидопирин в сочетании с бутадионом, баралгин, индометацин, метиндол, бруфен, вольтарен и др. Средства, вызывающие расширение сосудов и улучшающие питание хряща: никотиновая кислота, но-шпа, трентал и др. Стимуляторы образования хондроидной ткани: румалон, остеохондрин, вертебран и др. Трофостимуляторы: элениум, седуксен, тазепам, триоксазин и др., а также седативные препараты: натрия бромид, валериана, корвалол, настойка пустырника и др.

Иглорефлексотерапия с успехом применяется в лечении остеохондроза

позвоночника. При иглокалывании в определенные биологические точки в организме выделяются особые вещества - эндогенные опиаты, оказывающие обезболивающее действие. Кроме того, рефлексотерапия способствует снятию мышечного спазма, расширению сосудов и улучшению обменных процессов в организме и в зоне поражения позвоночника.

Оксигенотерапия – патогенетическое лечение. Насыщение крови растворимым кислородом под давлением улучшает питание тканей позвоночника, способствует восстановительным процессам в хрящевых и костных тканях, снимает напряжение мышц. Уменьшаются боли, и улучшается подвижность позвоночника. Нормализуется общее состояние больного.

Ортопедическое лечение остеохондроза заключается в назначении корсетов, головодержателей, что разгружает позвоночник и уменьшает болевые ощущения. Ортопедические изделия целесообразно назначать только временно на период обострения заболевания.

И, наконец, в лечении остеохондроза позвоночника широко используются бальнеологические курорты: Пятигорск, Нальчик, Ессентуки, Сочи-Мацеста, Серноводск-Самарский, Горячие ключи (Краснодар) и др. Грязевые процедуры и минеральные ванны обладают механическими, температурными и химическими факторами. Раздражая периферические рецепторы организма, они вызывают рефлекторные реакции с возбуждением вегетативной нервной системы. Это повышает обменные и иммунные процессы и способствует адаптации организма к неблагоприятным воздействиям внешней и внутренней среды.

Оперативное лечение больных остеохондрозом – это удел ортопедов-вертебрологов. Войсковой врач должен знать показания к хирургическому вмешательству и своевременно направлять пациентов в специализированные отделения. Показаниями для операции являются:

- Отсутствие эффекта от настойчивого и правильно проведенного консервативного лечения, когда длительно существующие боли нарушают трудоспособность человека.
- Грыжи диска с компрессионным синдромом.
- Стойкие цервикальные миелопатии.
- Отсутствие стабильности в заинтересованном сегменте позвоночника.
- Спондилолистезы, протекающие с тяжелым болевым синдромом.

Не все больные после операции обретают трудоспособность (6% пациентов остаются инвалидами II группы). Поэтому первостепенное значение в данной проблеме приобретают вопросы предупреждения заболевания. При первых признаках заболевания семейный врач должен рекомендовать доступную всем ортопедическую профилактику:

- Сон на жесткой постели
- Ежедневная утренняя и производственная гимнастика
- Массаж шеи и спины 2-3 раза в год, сеансами в 3-4 недели каждый,

целесообразен ежедневный самомассаж.

- Занятия в плавательных бассейнах
- Правильная организация рабочего места, исключение поднятия и ношения тяжестей, предупреждение переохлаждений.

Ортопедические заболевания стоп.

Стопа- это орган опоры и передвижения, на который с первого года жизни и в дальнейшем падает большая нагрузка, и предъявляются большие требования. Стопа выполняет не только опорную роль и функцию передвижения. Она является также эластичным и пружинящим органом при ходьбе, беге, прыжках. Благодаря амортизирующим свойствам стопы предохраняются от постоянных сотрясений позвоночник, центральная нервная система и внутренние органы.

Строение стопы сложно. Форма и соединение костей полностью соответствует ее функции. Предплюневый отдел стопы, воспринимающий основную нагрузку при стоянии, представлен крупными костями (пяточной, таранной, ладьевидной, кубовидной, клиновидными), соединенными в малоподвижные суставы. В плюневый отдел входят кости более тонкие, образующие хорошо подвижные суставы.

Расположение костей стопы сводчатое, что соответствует ее особой пружиняще-амортизирующей функции. Опорой этого свода являются в основном три точки: пяточная, головки I и V плюневых костей. Между этими опорными точками идут своды продольный и поперечный.

Продольный свод образуется арками плюневых костей, которые сзади конвергируют через предплюсню к одной опоре – пяточной кости. В продольном своде выделяют внутренний (по внутреннему краю стопы) – более высокий свод и наружный (по наружному краю стопы) – низкий свод. При нагрузке вся тяжесть передается через таранную кость на пяточную, а затем на наружный свод. Поэтому наружный свод является опорным. Внутренний свод благодаря большой подвижности является пружинящим, рессорным аппаратом, который обуславливает упругий, эластичный характер походки человека.

Поперечный свод прослеживается между головками I и V плюневых костей. У взрослых людей он постепенно с годами снижается и после 40 лет практически не определяется. У большинства людей это связано с излишней массой тела. У лиц, следящих за своим обликом и соблюдающих режим питания и быта, свод сохраняется и проявляет свои физиологические функции.

В удержании свода стопы принимают участие связки стопы, подошвенный апоневроз, а главным образом, мышцы голени: большеберцовая группа, сгибатель большого пальца, короткие мышцы стопы (сводоподдерживающие мышцы).

Таким образом, стопа человека – это не простой конгломерат костей, а сложный орган, как по устройству, так и по функции, что очень часто недооценивается при заболеваниях.

Акт стояния и ходьбы – сложный координационный процесс, охватывающий

всю нервно-мышечную и костно-суставную систему. Врожденные или приобретенные нарушения приводят к расстройствам опорно-динамической основы человека. Она чутко реагирует даже при такой патологии, как поперечное или продольное плоскостопие, отклонение большого пальца стопы кнаружи и другие малейшие изменения.

Обычно о статико-динамических отклонениях, их степени и компенсаторных возможностях судят субъективно. Для объяснения критерия за перечисленными процессами, а также с целью изучения законов развития опорно-двигательной системы человека в динамике по возрастам, для объяснения причин некоторых его заболеваний и разработки мер профилактики А.Ф.Краснов предложил специальный показатель – индекс статико-динамической основы человека. Для вычисления индекса взято отношение веса человека (В) к площади опоры (П) – $I = \frac{В}{П}$. Таким образом, индекс показывает нагрузку на 1 кв. сантиметр опорной поверхности стопы и дает возможность судить о физическом формировании и развитии опорно-двигательной системы человека в динамике. Физическое развитие человека в различные возрастные периоды протекает не равномерно, а в виде скачков. По времени они занимают четыре периода: это возраст 9,13,15 и 18-20 лет. Пятый период наступает в зрелом возрасте от 45 до 50 лет. В указанные периоды опорно-двигательная система человека выдерживает наибольшую механическую нагрузку и становится уязвимой для развития статических и других заболеваний. Сопутствующие болезни и травмы могут способствовать их проявлению. Таким образом, причинами развития некоторых ортопедических заболеваний или предрасполагающими факторами к их возникновению является быстро наступающее несоответствие между весом тела и неуспевающей приспособиться к этим условиям опорно-двигательной системы человека. Зная это и учитывая наиболее предрасположенный возраст, можно предупреждать появление многих статических и «идиопатических» заболеваний.

Статическое плоскостопие. Среди ортопедической патологии плоскостопие встречается в 26,4% наблюдений, а среди деформаций стоп занимает первое место, составляя 81,5%.

Вопросам плоскостопия не уделяется должного внимания. Многие врачи считают физиологической нормой наличие плоскостопия у детей младшего возраста, а саму болезнь безобидной и не заслуживающей особого внимания. Однако боли в нижних конечностях, быстрая утомляемость, развитие в дальнейшем деформирующего артроза суставов стопы нередко приводят к снижению трудоспособности и даже к инвалидности, а молодые люди подчас становятся непригодными к несению военной службы.

Плоскостопие – это заболевание полиэтиологичное и развивается чаще всего в результате воздействия комплекса факторов.

Наиболее частая форма плоскостопия статическая. К нему относятся те виды, которые развиваются как следствие слабости связочно-мышечной системы голени и стопы и наблюдаются уже у детей раннего возраста. При обследовании у них

выявляют и другие признаки дисплазии: ночной энурез, вазомоторно-трофические нарушения, высокое небо, аномалии зубов, позвоночника, недоразвитие тазобедренных суставов и пр.

Статическое плоскостопие может развиваться у людей, работа которых связана с длительным стоянием, подъемом и ношением тяжестей, быстрым увеличением массы тела. Реже плоскостопие является следствием воздействия на стопу определенного патологического фактора: травмы, воспалительного заболевания костей стопы, паралича мышц, вальгусной деформации голеней, изменяющей ось конечностей.

Стопа сформировалась как орган опоры и передвижения. Поэтому основным свойством, характеризующим ее функциональную полноценность, является выносливость к нагрузке. Клиническим и анатомо-рентгенологическим выражением этого качества является отсутствие утомляемости и болей в стопе, также прогрессирующего понижения ее свода при обычной нагрузке, что устанавливается при обычной нагрузке, что устанавливается при повторных обследованиях.

Патогенез плоскостопия связан со слабостью сводоподдерживающих мышц. Мышцы стопы и голени активно участвуют в поддержании сводов стопы. При длительных статических и динамических перегрузках в начальных стадиях мышцы находятся в состоянии избыточного компенсаторного напряжения. В свою очередь, напряжение мышц вызывает спазм сосудов, гипоксию, что проявляется болевыми ощущениями и судорогами в мышцах голени и стопы.

Ослабление функции мышц лишает стопу резервных возможностей в поддержании сводов, что в свою очередь приводит к дальнейшему прогрессированию морфологических изменений. Подошвенные мышцы больше, чем мышцы голени, страдают при плоскостопии. В них развиваются деструктивные процессы, уменьшается их масса, снижаются функциональные возможности.

Мощный связочный аппарат на подошвенной поверхности и подошвенный апоневроз, сухожилия длинных мышц голени принимают активное участие в удержании свода. Не имея активной поддержки со стороны мышц, связки постепенно начинают растягиваться. Далее нагрузка передается на кости стопы и начинается деформация от сжатия – появляются подвывихи, вывихи. Происходит полное разрушение сводчатой конструкции стопы и плоскостопие вступает в конечную необратимую стадию.

Симптоматика плоскостопия зависит от степени снижения сводов и наличия вторичных деформаций.

К первоначально появившейся утомляемости нижних конечностей присоединяется боль в подошвенном отделе стопы. В запущенных случаях боль распространяется на мышцы голени, бедра и поясницы. Часто боль носит ревматоидный характер, нередко симулирует воспаление седалищного нерва. Характерным является усиление боли к концу рабочего дня, сопровождающееся

падением мышечного тонуса или вначале заболевания, наоборот, спастическим состоянием мышц. Боль при плоскостопии зависит от натяжения мягких тканей с подошвенной поверхности стопы, в частности, веточек подошвенного нерва с иррадиацией их по нервным стволам. Однако часто даже при выраженном плоскостопии не отмечается никаких субъективных ощущений. Это бывает при медленном, незаметно развивающемся плоскостопии, когда ткани успевают приспособиться к изменившимся статико-динамическим условиям.

Нередко плоскостопие приводит к развитию таких заболеваний и деформаций стопы, как вальгусное отклонение большого пальца, молоткообразные пальцы, пяточная шпора, болезнь Дойчлендера и др.

Диагностика плоскостопия основана на осмотре стоп и дополнительных методах исследования: подометрии, плантографии, рентгенографии, электромиографии, подографии, которые дают объективное представление о функционально-анатомическом состоянии стопы.

При опросе больных выясняют жалобы: наличие боли в нижних конечностях, их характер и продолжительность, степень утомляемости при физических нагрузках.

При осмотре обращают внимание на эластичность походки, форму и высоту продольного свода и вальгирование пяточного отдела, определяют степень возможной активной коррекции свода стопы.

Подометрия проводится по общепринятой методике М.О. Фридланда. Измеряется авысота свода (расстояние от пола до верхней поверхности ладьевидной кости) и длина стопы, после чего вычисляется индекс – отношение высоты стопы к ее длине. По Фридланду для взрослых людей он равен в норме 29-31, для лиц пониженным сводом – 29-27, для плоских стоп – 27-25, для резкого плоскостопия – 25-22.

Плантография. Для получения отпечатки стопы ее подошвенную часть смазывают красящим раствором, например, Люголя. В момент плантографии обследуемый из положения сидя ставит одновременно обе стопы на чистый лист бумаги и затем переходит в положение стоя. При этом стопы должны располагаться на ширине плеч. С помощью перпендикулярно расположенного карандаша обводят контуры стопы (контурограмма). Затем больной вновь садится и одновременно поднимает стопы вверх. При такой методике плантографии обеспечивается одновременная и равномерная нагрузка на обе стопы, а отпечатки получаются качественные и симметричные. Разметку плантограммы можно производить по методике В.А. Штритера. Степень уплощения свода определяется процентным отношением ширины отпечатки свода на уровне середины внутреннего свода к общей ширине подошвенной части на том же уровне.

Рентгенография применяется для характеристики продольного костного свода, анатомического соотношения образующих его костей и позволяет объективно исследовать динамику изменений свода в процессе лечения.

Для объективного представления о характере продольного свода

рентгенографию стопы в боковой проекции следует выполнять в положении пациента стоя, а, не лежа, как это принято для диагностики других ее заболеваний. Состояние свода регистрируется двумя параметрами: углом свода и углом наклона пяточной кости. Угол свода образуют две линии: одна проводится касательно к подошвенной поверхности пяточной кости, другая – к нижней поверхности головки 1 плюсневой кости. Вершина угла - таранно-ладьевидное сочленение. Величина этого угла в норме у детей составляет 140-150 градусов, у взрослых 125-130 градусов. При плоскостопии величина угла свода увеличивается до 150 градусов и более. Угол наклона пяточной кости образуется между ранее проведенной касательной линией к подошвенной поверхности пяточной кости и линией, соединяющей головку 1 плюсневой кости с пяточным бугром. В норме этот угол не больше 20-25 градусов. При плоскостопии угол уменьшается до 15-10 градусов и может быть даже равен 0.

С развитием электроники и механики появились новые объективные методы исследования функции нижних конечностей. Наиболее широкое применение получила подография – исследование функции ходьбы путем регистрации временных параметров отдельных фаз шага. С помощью подографии можно получить не только информацию о различных фазах переката стопы, но и объективно оценить походку больного, получить о ней как качественное, так и количественное представление.

Появление компьютеров и прогресс микроэлектроники привели к созданию современных приборов, определяющих с большой точностью нагрузку в более чем тысячи точек под стопой, как при стоянии, так и во время ходьбы. С помощью этих приборов можно зарегистрировать своеобразный «нагрузочный слепок» стопы, определить, как движется проекция центра тяжести больного по «отпечатку стопы», на какие отделы стопы приходится максимальная нагрузка и в какие фазы шага. Оснащенная современным диагностическим алгоритмом, такая компьютерная система не только дает врачу полную характеристику о работе сводов стопы, но и с высокой точностью ставит диагноз, помогает выбрать оптимальный план лечебных мероприятий.

Электромиография является не только диагностическим методом при плоскостопии, сколько дает представление о состоянии мышечной системы голени и стопы, о степени снижения мышечной активности. Последняя прямо пропорциональна величине деформации, т.е. с увеличением степени плоскостопия усиливается потеря биопотенциалов мышц, особенно коротких мышц стопы

. ЭМГ, выполненная до и после лечения плоскостопия, позволяет объективно судить об эффективности проводимых мероприятий.

На основании полученных объективных данных о функционально-анатомическом состоянии стопы и с учетом клинических проявлений выделяют три степени выраженности плоскостопия.

Первая степень деформации сопровождается жалобами на усталость в ногах и

боли в стопах при длительной нагрузке. Походка нормальная. Снижение сводов небольшое. Значительная часть плантограммы равна одной трети подсводного пространства. Угол свода стопы до 140 градусов, угол наклона пяточной кости 15-10 градусов.

Вторая степень плоскостопия проявляется постоянными интенсивными болями в стопах и голени. Продольный свод стопы значительно снижен, но поддается активной коррекции. Походка менее эластичная, быстро и однобоко изнашивается обувь. На плантограмме хорошо видно закрашивание 2/3 подсводного пространства. Угол свода стопы 160 градусов, угол наклона пяточной кости 10-6 градусов.

Третья степень плоскостопия проявляется постоянными интенсивными болями в стопах, голени и даже пояснице. Исчезает продольный свод, стопа и пятка принимают вальгусное положение, стопа не поддается активной коррекции. Ходьба тяжелая, неэластичная. Затруднен подбор обуви. Супинаторы помогают мало. Закрашенная часть плантограммы покрывает все подсводное пространство. Угол свода стопы больше 160 градусов, угол наклона пяточной кости 5-0 градусов.

Лечение статического плоскостопия в основном консервативное. Основой лечения является патогенетический принцип – воздействие не только на следствие болезни, но и ее причину. Комплекс мероприятий для профилактики и лечения плоскостопия должен быть направлен на улучшение кровообращения и трофики всех тканей стопы и в первую очередь мышц и сухожильно-связочного аппарата. Традиционные методы лечения включают: лечебную физкультуру, массаж ног, применение супинаторов и ортопедической обуви.

ЛФК направлена на укрепление мышечно-связочного аппарата и улучшение кровообращения голени и стопы. При лечении плоскостопия используются следующие возможности ЛФК:

- укрепляющее действие на мышцы, поддерживающие свод и способствующие напряжению связочного аппарата;
- корригирующее влияние на поперечную установку стоп, терапевтические воздействия, формирующие глубину сводов с помощью специальных положений и снарядов;
- воспитание стереотипа правильного положения всего тела и нижних конечностей при стоянии и ходьбе;
- болеутоляющее действие массажа и физических упражнений;
- общеукрепляющее влияние на организм, направленное на улучшение обмена веществ, активизацию двигательного режима.

Для лечения плоскостопия применяют специально подобранные комплексы упражнений, которые сочетаются с занятием спортом, массажем, ношением ортопедической обуви или супинаторов. Корригирующая гимнастика при плоскостопии у детей проводится по назначению врача в домашних условиях под наблюдением родителей. Дети должны не менее двух раз в день выполнять комплекс, состоящий из 8-10 упражнений. Например: ходьба на носках, на пятках,

на наружном крае стопы, захват и переключивание карандаша пальцами стопы, катание круглой палки или мяча и пр.

Выполнение ЛФК требует от пациентов определенного упорства и терпения. Физические упражнения должны быть ежедневными и интенсивными. Применять специальную ЛФК нужно в течение 2-3 лет и общеукрепляющую всю жизнь. Однако слабо выраженные у детей сознательно-волевые качества характера не позволяют рассчитывать на систематическое и длительное выполнение пациентами всего комплекса упражнений, особенно вне лечебного учреждения. Поэтому на практике не удается полностью реализовывать возможности ЛФК.

Массаж, как и ЛФК, в силу рефлекторных связей оказывает влияние на весь организм. Применение массажа и самомассажа голеней и стоп при лечении плоскостопия способствует уменьшению болей, улучшению кровообращения и укреплению мышц. На голени делают массаж передней и внутренней группы мышц, на стопе – подошвенной группы, соответственно локализации сводоподдерживающих мышц. Массаж проводится по общим правилам: от периферических отделов нижней конечности к центру в течение 10-15 минут. Применяются приемы поглаживания, глубокого растирания, разминания, поколачивания. Массаж дополняет физические упражнения и проводится курсами по 1,5-2 месяца 2-3 раза в году.

Из физических методов лечения применяют электростимуляцию передней и задней большеберцовых мышц, сгибателя большого пальца, подошвенных мышц стопы.

При плоскостопии с вальгусным отклонением пяточной кости назначают ношение супинаторов или ортопедической обуви.

Поперечное плоскостопие. Поперечный свод прослеживается в норме между головками I и V плюсневых костями и удерживается сильными поперечными связками между головками плюсневых костей, подошвенным апоневрозом и короткими мышцами стопы.

Развитие поперечного плоскостопия связано с растяжением связочного аппарата и ослаблением коротких мышц стопы. Чаще поперечное плоскостопие развивается у взрослых, особенно у женщин, пользующихся обувью на высоких каблуках.

Особенности модели обуви при ходьбе изменяют степень и продолжительность нагрузки поперечного свода стопы. Так, при опоре на необутую стопу большая часть нагрузки приходится на задний отдел стопы. В обуви с каблуком в 2 см она распределяется равномерно, при каблуке 6-8 см максимальная часть нагрузки приходится на дистальный отдел стопы. Для ходьбы в обуви на каблуках выше 4 см требуется большая мышечная затрата. Постепенно постоянная перегрузка мышц приводит к мышечной слабости, растягиваются связки, расплывается передний отдел стопы.

Поперечное плоскостопие характеризуется болями в дистальных отделах подошвенной поверхности стоп, где появляются омолозности кожи, особенно

под головками Ш-1У плюсневых костей. Изменяется походка, приобретая тип «ходульной». Стопа расширяется, что затрудняет подбор обуви. Постепенно возникает контрактура разгибателей пальцев с образованием подвывихов и вывихов в плюсне-фаланговых суставах. Формируются молоткообразные пальцы. Как правило, поперечное плоскостопие лежит в основе образования вальгусной деформации большого пальца и является одной из причин болезни Келера II и «маршевой» опухоли стопы.

Консервативное лечение поперечного плоскостопия заключается в назначении лечебной физкультуры с активной и пассивной коррекцией сводов, ритмической стимуляции червеобразных и межкостных мышц, бинтования дистального отдела стоп, ношения ортопедической обуви или супинаторов с выкладкой поперечного свода.

При выраженной распластанности стопы и болевых ощущениях выполняют операцию «стяжки» поперечного свода.

Вальгусная деформация большого пальца стопы. Эта патология среди заболеваний стопы занимает второе место после плоскостопия. У 75-85% больных наружное отклонение большого пальца сочетается с продольным плоскостопием, почти у 100% с поперечным. Основной причиной вальгусной деформации большого пальца стопы является слабость мышечно-связочной системы, которая может быть врожденной, но чаще возникает: в период роста и полового созревания организма и в период старения.

В период роста и полового созревания организма имеется еще несовершенная опорно-двигательная система. Длительное пребывание на ногах, чрезмерная физическая нагрузка на конечности ведет к утомлению мышц и к постепенному снижению сводов. Параллельно развивается отклонение большого пальца. После 40 лет отмечается «изнашивание» тканей. Как правило, увеличивается вес тела, а приспособительные возможности опорно-двигательной системы снижены.

Не исключается влияние на возникновение деформаций стоп ношения узкой обуви на высоких каблуках, стесняющей и нарушающей нормальную жизнедеятельность тканей стопы. Реже вальгусная деформация большого пальца является результатом определенной причины: артрита, деформирующего артроза, подагры, травмы и пр.

Клиника. Основными проявлениями заболевания является вальгусное отклонение большого пальца стопы. Ему сопутствует увеличенная, выступающая кнутри головка I плюсневой кости. У ее медиального края в результате давления обуви возникают слизистые сумки. Они могут воспалиться вплоть до развития гнойного бурсита.

Вследствие отклонения большого пальца кнаружи вытесняются II и III пальцы и ложатся на большой. В запущенных случаях развиваются болезненные омозолелости под опущенными головками II-IV плюсневых костей, в результате поперечного плоскостопия и вывиха в плюснефаланговых суставах. Так как вальгусная деформация большого пальца сочетается с плоскостопием, то

симптомы этих двух заболеваний совпадают. Деформация пальцев затрудняет подбор обуви. Обычная фабричная обувь больными носится с трудом.

Степень выраженности болезненных проявлений при вальгусной деформации большого пальца различна у разных больных, что определяет врачебную тактику.

При незначительных деформациях лечения начинают с консервативных мероприятий: назначают супинаторы, между I и II пальцами фиксируют ватно-марлевую прокладку для исправления положения большого пальца.

Показаниями к операции следует считать: боль, вызванную давлением обуви на выступающую головку I плюсневой кости и деформирующим артрозом I плюснефалангового сустава, отклонение большого пальца кнаружи более чем на 25-30 градусов, сопутствующее болезненное поперечное плоскостопие с вывихом основных фаланг, чаще I и II пальцев, молоткообразные пальцы.

Многочисленные операции при вальгусном отклонении большого пальца стопы выполняют на мягких тканях, костях, суставах. При сочетании деформации большого пальца с поперечным плоскостопием, молоткообразными пальцами производят комбинированные операции, например, исправляют деформацию пальцев и одновременно делают «стяжку» поперечного свода стопы.

Не всем больным удастся даже оперативным путем восстановить форму и функцию стопы из-за грубых патологических изменений в ней. Тогда рекомендуют ношение ортопедической обуви.

Пяточная шпора.

Нередко больные обращаются с жалобами на острые боли в пяточной области, усиливающиеся во время ходьбы или длительного стояния. Боли не сопровождаются какими-либо внешними проявлениями. Эти жалобы часто связывают с ревматизмом или растяжением связок. Лишь после рентгенологического обследования обнаруживают разрастание экзостозов на пяточной кости. Экзостозы растут в виде шипов или крючков, острием направленных в подошвенную сторону. Реже располагаются в области заднего пяточного бугра. Тогда отмечается болезненность при надавливании на бугор, припухлость и потертость кожи в этой зоне.

Возраст не является характерным для данного заболевания. Оно встречается и у подростков, и у пожилых людей.

Пяточные шпоры могут быть односторонними и двухсторонними. Они причиняют боль давлением на окружающие ткани, особенно при ходьбе, что вынуждает больных ходить на носках, щадя больные пятки.

В происхождении шпор основное место отводится плоскостопию. При снижении свода стопы происходит растяжение подошвенного апоневроза и коротких мышц стопы, прикрепляющихся к подошвенному пяточному бугру. Здесь вследствие постоянного натяжения происходит раздражение и разрастание надкостницы, что приводит к постепенному развитию шпоры. Аналогично при перенапряжении трехглавой мышцы голени и натяжении ахиллова сухожилия

происходит раздражение заднего пяточного бугра и гиперплазия костной ткани. Основное лечение при пяточных шпорах консервативное, направленное на снятие болевых ощущений, связанных с хроническим воспалением бурсы, окружающей шпору. Здесь широкий выбор физиотерапии: тепловые процедуры (озокерит-парафиновые аппликации), ультразвуковая терапия с гидрокортизоном, лазерная терапия и пр. При упорных болях можно применить новокаиново-спиртовую блокаду: в область наибольших болей вводят 10 мл 102% раствора новокаина и 1 мл 96 градусного спирта. Хороший эффект дает местное введение кеналока –40, дексазона. Применяют и рентгенотерапию.

Болезнь Дойчлендера. Получила название по имени автора, описавшего ее в 1921 г. В литературе встречаются и другие названия заболевания: опухоль стопы, маршевая опухоль, патологическая функциональная перестройка плюсневых костей – зоны Лозера и др.

К сожалению, врачи поликлиник недостаточно знакомы с этой патологией и костные изменения, прослеживаемые на рентгенограммах, трактуют как остеогенную саркому, периостит, туберкулез, остеомиелит. Количество диагностических ошибок – до 90%.

Болезнь Дойчлендера относится к группе заболеваний, связанных с патологической функциональной перестройкой кости от переутомления или перегрузки с нарушением гемодинамики, что наблюдается при остеохондропатии. Предрасполагающим моментом к возникновению болезни Дойчлендера является плоскостопие.

Чаще заболевают женщины (5:1), как правило, в наиболее работоспособном возрасте. Болезнь встречается и у молодых солдат, имеющие плоскостопие, после длительных переходов, отчего заболевание называют «маршевой стопой».

Как правило, поражаются диафизы П-1У плюсневых костей. По характеру течения различают две формы: острую и хроническую.

Болезнь Дойчлендера проявляется болезненностью, затем на переднем отделе стопы в области диафиза плюсневой кости появляется припухлость без каких-либо воспалительных изменений. Вначале болезненность незначительная, не мешает ходьбе и не нарушает трудоспособности. Но через некоторое время боль усиливается, в области пораженного диафиза (возможно поражение двух плюсневых костей на одной стопе) прощупывается субфасциальная плотная опухоль. Ходьба становится затруднительной. Постепенно в течение нескольких месяцев процессы перестройки заканчиваются, опухолевидное образование уменьшается и исчезает. Одновременно уменьшаются и исчезают боли.

Рентгенологические изменения зависят от стадии заболевания. В первой стадии болезни вокруг пораженного диафиза появляется молоткообразная тень. В дальнейшем по мере резорбции кости чаще в средней трети диафиза возникает поперечная щель (патологический перелом) с гиперпериоститом, по типу муфты охватывающей зону перестройки, что придает кости веретенообразную форму. Пораженный участок кости становится гомогенным, теряя структурный рисунок,

сливается с костно-мозговым каналом и периостальной тканью. В третьей и четвертой стадиях болезни в перестройке преобладают восстановительные процессы. Постепенно нормализуется структура костной ткани, уменьшается вздутие ее. Диафиз приобретает нормальную форму. Процесс перестройки длится 4-6 месяцев.

Успех лечения зависит от быстрого и умелого устранения патологического фактора. Если лечение начато в начале заболевания, то может наступить обратное развитие процесса. Основой лечения является иммобилизация конечности гипсовой повязкой с моделировкой свода.

Назначается статическая лечебная гимнастика с сокращением и расслаблением мышц голени. После снятия повязки лечение продолжается массажем, электропроцедурами, озокерит-парафиновыми аппликациями, ЛФК, обязательным ношением супинатора. Сроки лечения охватывают весь период перестройки кости.

Профилактика заболевания сводится к своевременной диагностике функциональной недостаточности стоп и ее лечению. Необходимы рекомендации ортопеда при выборе профессии, профилактические осмотры и медицинский контроль лиц, работа которых связана с перегрузкой ног (спортсмены, артисты балета, допризывники и др.).

Болезни стопы часто просты по диагностике, но сложны и многообразны по клиническим проявлениям. Одно болезненное состояние влечет за собой другое, образуя сложный «букет» нозологических форм. Например, плоскостопие, начавшись исподволь в раннем или среднем возрасте, постепенно приводит к развитию вальгусной деформации большого пальца, пяточной шпоры, болезни Келлера и другим болезням. К сожалению, большинство больных обращаются за медицинской помощью уже при выраженных деформациях, когда затруднен подбор обуви, а ношение ее болезненно.

Врачу в повседневной практике часто придется сталкиваться с разнообразными болезнями стоп. Зная, что первоначальной патологией является плоскостопие, можно, целенаправленно воздействуя на сухожильно-мышечную систему нижних конечностей и на опорно-двигательную систему в целом, соблюдая гигиену питания по нормализации массы тела, используя рациональную обувь, надолго отдалить возникновение и прогрессирование многих болезней стопы.

Тема: ВРОЖДЕННЫЕ ЗАБОЛЕВАНИЯ ОПОРНО-ДВИГАТЕЛЬНОЙ СИСТЕМЫ

Учебные вопросы

- Врожденная дисплазия тазобедренных суставов (врожденный вывих бедра)
- Клиника, диагностика, принципы лечения.
- Сколиоз. Этиология, патогенез, Клиника, диагностика, профилактика, лечение.
- Мышечная кривошея. Этиология, патогенез, Клиника, диагностика, лечение.
- Врожденная косолапость, клиника, диагностика, принципы лечения.

Контрольные вопросы, рекомендуемые для самоподготовки и устного (письменного) опроса студентов:

1. Причины врожденных заболеваний опорно-двигательных систем.
2. Симптомы врожденного вывиха бедра у новорожденного.
3. Лечение врожденного вывиха бедра с 12-14 дневного возраста ребенка до 4-6 месяцев.
4. Лечение врожденного вывиха бедра с 4-6 месяцев до 2-х лет.
5. Показания к оперативному лечению врожденного вывиха бедра.
6. Положение стопы при врожденной косолапости.
7. Лечение врожденной косолапости с 10-12 дневного возраста.
8. Лечение врожденной косолапости с 4-х месячного возраста до 2-х лет.
9. Показания к оперативному лечению врожденной косолапости.
10. Клинические проявления кривошеи у новорожденных.
11. Лечение врожденной кривошеи в различные возрастные периоды.
12. Этиология, патогенез, клинические проявления сколиоза позвоночника.
13. Консервативное и оперативное лечение сколиоза.
14. Профилактика и лечение дефектов осанки.

Одной из основных задач ортопедии является профилактика и лечение врожденных и приобретенных заболеваний опорно-двигательной системы.

При врожденных деформациях ортопедическая профилактика в прямом значении этого термина невозможна, но у детей с аномалиями развития скелета и мышечной патологией можно предупредить дальнейшее прогрессирование деформаций, которые, как правило, прогрессируют в процессе роста и развития ребенка. Чем раньше начаты консервативное лечение и хирургическая коррекция

врожденных деформаций опорно-двигательной системы, тем эффективнее результаты устранения деформации и профилактики ее осложнений. В связи с этим обязательными принципами ортопедии детского возраста являются:

- 1) наиболее раннее обследование детей на наличие у них врожденных деформаций опорно-двигательной системы (аномалии развития костно-мышечной системы должны распознаваться в родильном доме);
- 2) лечение врожденных деформаций с первых дней жизни ребенка;
- 3) хирургическое лечение ортопедических деформаций только после частичного их устранения консервативными методами или при безуспешности консервативного лечения;
- 4) после ортопедических операций для предупреждения рецидивов регулярное проведение консервативной восстановительной терапии, включая протезирование;
- 5) постоянное наблюдение ортопеда до окончания роста ребенка.

ВРОЖДЕННАЯ ДИСПЛАЗИЯ ТАЗОБЕДРЕННЫХ СУСТАВОВ (врожденный вывих бедра)

Врожденная дисплазия тазобедренных суставов формируется на фоне дисплазии как костно-хрящевых, так и мягкотканых структур. В связи с этим наиболее приемлемой является точка зрения, что понятие «дисплазия тазобедренного сустава» гораздо шире, чем понятие «врожденный вывих бедра», поскольку охватывает все случаи неправильного развития рассматриваемого сустава.

Под врожденным вывихом бедра понимают порок развития тканей тазобедренного сустава, приводящий к нарушению конгруэнтности (сопоставимости, соответствия) суставных поверхностей между вертлужной впадиной и головкой бедренной кости.

Для своевременной и правильной диагностики врожденной патологии тазобедренных суставов у детей различных возрастных групп, дифференцированного подхода к вопросам выбора способа лечения, оценки состояния сустава после воздействия различными методами необходимо знание клиники и рентгеноанатомии тазобедренного сустава при нарушениях его формирования.

Симптомы врожденной дисплазии тазобедренных суставов

Наиболее вероятными признаками врожденной дисплазии тазобедренных суставов у детей первого года жизни являются: наружная ротация и укорочение нижних конечностей, асимметрия складок на бедре, ягодицах и в подколенной области, симптом выстояния большого вертела, симптом несимметричного разведения бедер, симптом чрезмерного разведения бедер, увеличение объема ротационных движений, симптом соскальзывания, симптом исчезающего пульса. С ростом ребенка отмечается расстройство походки, при вывихе бедра –

хромота, раскачивание туловища, «утиная походка», положительный симптом Дюшена-Тренделенбурга.

Большую помощь в диагностике врожденной патологии тазобедренных суставов у детей первого года жизни оказывает схема Хильгенрейнера, линии Омбредана, Шентона.

В 1925 году Н. Hilgenreiner определил расстояние от латерального выступа шейки бедренной кости до горизонтальной линии, соединяющей оба Y-образных хряща (h), которое в норме равно 10 мм (рис. 24). Расстояние между медиальным выступом шейки бедра и седалищной костью (d) в норме составляет 5 мм. Угол, образованный горизонтальной линией, соединяющей оба Y-образных хряща, и линией, идущей вдоль края впадины (угол вертлужной впадины и ацетабулярный индекс) в норме у детей первого года жизни равен 25° .

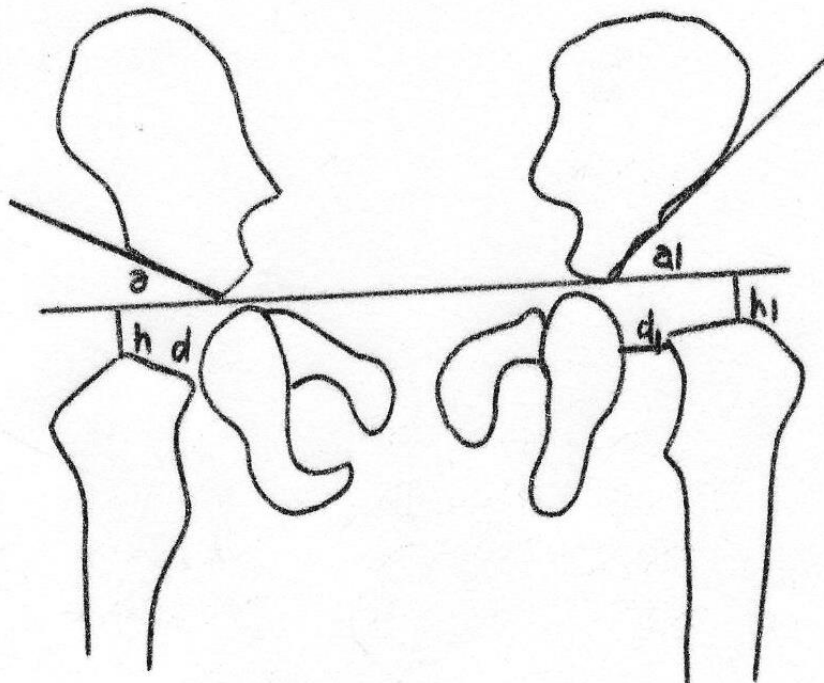


Рис. 23. Схема Хильгенрейнера (описание в тексте).

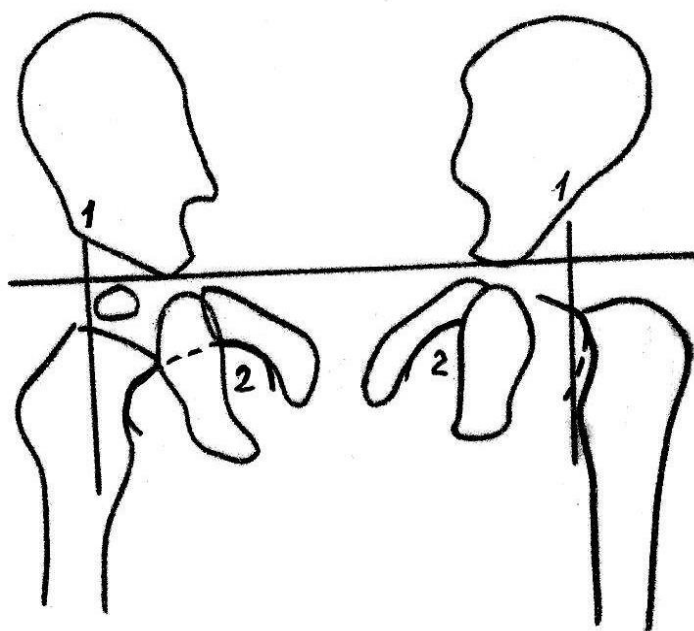
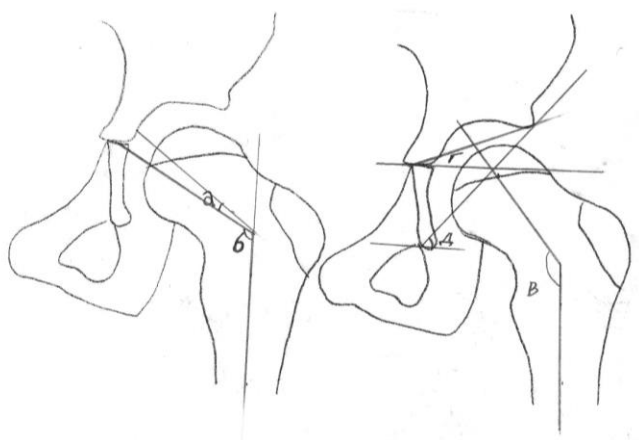


Рис.24. Схема проведения линий Омбрédана и Шентона.

Линия Омбрédана – перпендикуляр, опущенный из самого наружного края вертлужной впадины на горизонтальную линию, соединяющую оба Y-образных хряща (рис.23). Пересекая горизонтальную Y-линию, он делит тазобедренный сустав на четыре части. В норме ядро окостенения головки бедра определяется в нижнем внутреннем квадранте, при вывихе бедра – в наружном квадранте над горизонтальной Y-линией. До появления ядра окостенения головки бедра (в норме определяется в возрасте от 3 до 6 месяцев) за ориентир принимается медиальный выступ шейки бедра. В норме он помещается в нижнем внутреннем квадранте, в случае вывиха – в нижнем наружном.

Линия Шентона - в норме дугообразная линия, образованная нижним краем шейки бедра и верхним краем запирающего отверстия (рис.25). В случае подвывиха или вывиха шейка бедра смещается кверху, дугообразная линия прерывается.



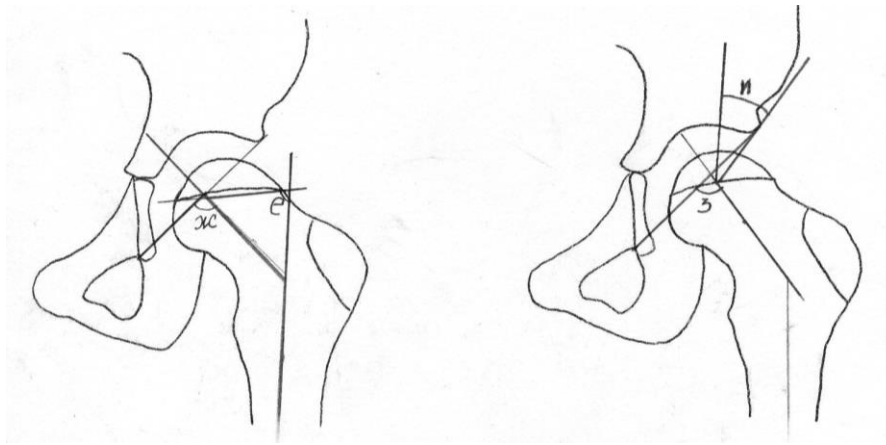


Рис.25. Оси и углы таза.

Для дифференцирования таких нарушений анатомического соотношения сустава, как вывих, подвывих и децентрация головки бедренной кости, используется направленность механической оси шейки бедра. В норме продольная ось последней направлена на Y-образный хрящ или медиальную четверть крыши впадины. Направленность оси на медиальную половину крыши характерна для децентрации головки в пределах вертлужной впадины, направленность на латеральную половину свидетельствует о подвывихе бедра, а за пределы крыши – о полном вывихе. Числовым выражением изменения направленности оси шейки бедра служит угол децентрации, или эпифизарный угол (рис.3, угол а).

Оценку проксимального отдела бедренной кости проводят по форме головки, величине ее коэффициента, шеечно-диафизарному и эпидиафизарному углам. Головка бедренной кости нормального тазобедренного сустава имеет круглую форму, появляется в возрасте 3-6 месяцев, коэффициент головки (КГ) определяется отношением высоты головки к диаметру и в норме равен 1.

На рентгенограмме в переднее – задней проекции определяют проекционный шеечно-диафизарный угол (ШДУ), который образован пересечением продольных осей шейки и диафиза (рис.3, угол б) и эпидиафизарный угол (ЭДУ), образованный пересечением продольных осей эпифиза и диафиза (рис.3, угол в), а также угол наклона крыши вертлужной впадины, или ацетабулярный индекс, образованный пересечением линий, одна из которых соединяет Y-образные хрящи обеих впадин, а другая идет от верхнего края крыши к центру Y-образного хряща (АИ, рис.3, угол г); угол вертикального наклона вертлужной впадины – латерально открытый угол, образованный с помощью двух линий, одна из которых проводится от самой латеральной точки вертлужной впадины до нижней точки «фигуры слезы», вторая соединяет нижние точки «фигуры слезы» обеих впадин (УВНП, рис.3, угол д); угол Альсберга (УА), который является показателем расположения ростковой зоны и образуется при пересечении оси диафиза бедра с линией Омбредана-Перкинса, проведенной по ростковой зоне (рис.3, угол е).

Взаиморасположение вертлужной впадины и проксимального отдела бедренной кости характеризовали следующие индексы стабильности: угол вертикального соответствия шейки – угол, заключенный между осью шейки и нижним отрезком касательной ко входу в вертлужную впадину и открытый книзу (УВСш, рис. 25, угол ж), угол вертикального соответствия эпифиза – угол, заключенный между осью эпифиза и нижним отрезком касательной ко входу в вертлужную впадину и открытый книзу (УВСэ, рис.25, угол з), угол Виберга – угол, образованный пересечением двух линий, идущих из центра головки бедра, одна из которых проходит через латеральную точку крыши впадины, другая – по направлению продольной оси тела человека (УВ, рис.25, угол и).

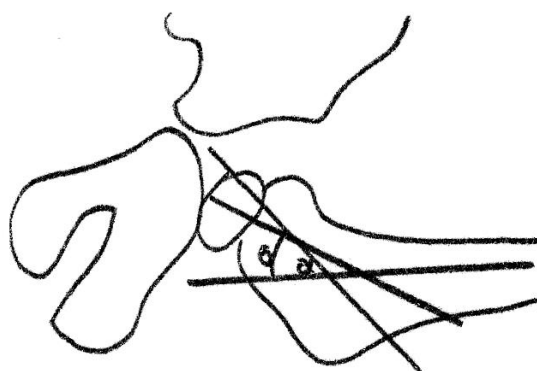


Рис. 26. Схема определения проекционных углов антеверсии шейки и эпифиза бедренной кости.

С целью получения изображения сустава в плоскости, перпендикулярной фронтальной, выполняли рентгенографию в положении Лауенштейна. Для этого конечности сгибали в коленных и тазобедренных суставах, разводили их до соприкосновения боковых поверхностей бедер с поверхностью стола. На рентгенограмме, выполненной в положении Лауенштейна, вычисляли проекционный угол антеверсии шейки (АТш) – угол, образованный осью диафиза бедра и осью шейки бедренной кости (рис. 26, угол а), и антеверсии эпифиза (АТэ) – угол, образованный осью диафиза бедренной кости и осью эпифиза (рис.26, угол б).

Консервативное лечение детей с дисплазией тазобедренных суставов

Лечение новорожденных с дисплазией тазобедренных суставов, по мнению большинства ортопедов, необходимо проводить с первых дней жизни ребенка. При этом используются подушка Фрейка, широкое пеленание с помощью мягкой отводящей повязки, различные модификации шины ЦИТО, стремян Павлика. Наряду с ортопедическими приспособлениями назначают лечебную физкультуру (ЛФК), физиопроцедуры, направленные на стимуляцию репаративных процессов в суставе. Медикаментозное лечение включает в себя глюконат кальция, аскорбиновую кислоту, метилурацил в возрастной дозировке.

Функциональное лечение детей с врожденным подвывихом бедра, начатое в первые месяцы жизни, и включающее использование подушки Фрейка, стремян Павлика, шины ЦИТО в сочетании с физиопроцедурами, как правило, через шесть-восемь месяцев имеет благоприятный исход. В том случае, если консервативное лечение не привело к анатомическому восстановлению сустава, переходят к хирургической реабилитации остаточной его нестабильности.

При лечении врожденного вывиха бедра наиболее физиологичным остается функциональный метод, проводимый на первом году жизни ребенка. При этом методе хорошие результаты наблюдаются в 96% случаев. Преимущество функционального лечения состоит в том, что вместо иммобилизации тазобедренного сустава используются активные его движения, благотворно влияющие как на сустав, так и на окружающий его мышцы. Из методов фиксации широкое распространение за последние годы получили подушка Фрейка, стремяна Павлика, шины ЦИТО, Розена, Виленского. В то же время эти корригирующие устройства не всегда являются универсальными: не оправдали они себя при применении у детей старшего возраста, их нецелесообразно использовать там, где не наступило своевременного устранения вывиха и стабилизации головки бедра в вертлужной впадине.

Широкое применение в настоящее время получил комбинированный метод лечения, включающий в себя предварительное вытяжение в горизонтальной или вертикальной плоскости (рис. 27) с последующей фиксацией ног гипсовой повязкой в положении Лоренц 1 или в более физиологичном положении с отведением ног на 50-60°. Метод «overhead» стал самым распространенным среди ортопедов.

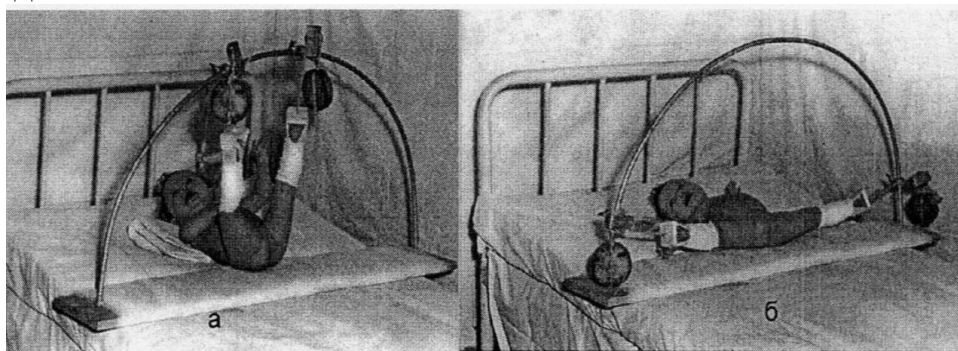


Рис. 27. Метод «overhead» (а - вытяжение в вертикальной плоскости, б – вытяжение в горизонтальной плоскости).

У детей в возрасте от 1 года до 2 лет применяют аппараты с шарнирными устройствами, что позволяет сохранить функцию нижних конечностей.

Отсутствие эффекта при комплексном консервативном лечении врожденного вывиха бедра является показанием для проведения хирургического вмешательства.

Хирургическое лечение детей с дисплазией тазобедренного сустава

Несмотря на активное внедрение ранней диагностики, и функционального лечения с первых дней жизни ребенка, до 10-30% больных с врожденным вывихом бедра нуждаются в хирургическом пособии. Наряду с поздно распознанными остаточными деформациями, частота невправимого вывиха, требующего оперативного лечения, составляет 34-77%. Развитие остаточных деформаций, прогрессирование смещения бедра и дистрофических изменений в суставе приводит в 37-80% случаев к деформирующему артрозу и инвалидности больных. Отсюда очевидна медико-социальная значимость эффективного лечения этой категории больных.

При лечении остаточных дефектов развития тазобедренного сустава и врожденного вывиха бедра нашли широкое применение различные виды внутри- и внесуставных операций на проксимальном отделе бедра и костях таза. Многие ортопеды предлагают оперировать детей с врожденным вывихом бедра в первые два года жизни, сочетая при этом щадящее открытое вправление головки бедра с реконструкцией компонентов тазобедренного сустава. Простое открытое устранение вывиха бедра с сохранением хрящевого покрова головки и вертлужной впадины создает оптимальные условия для восстановления функции сустава.

Асептический некроз головки бедренной кости

Асептический некроз головки бедренной кости является одним из тяжелых осложнений при лечении врожденной дисплазии тазобедренных суставов. Существует много гипотез возникновения этого патологического состояния, и все они до известной степени верны. Это: травма при вправлении, нарушение кровообращения в головке бедренной кости вследствие нефизиологического положения конечностей при «жесткой» иммобилизации неполноценного сустава, повышение внутрисуставного давления после репозиции.

В зависимости от рентгенологических проявлений D. Tonnis (1976) выделяет четыре стадии асептического некроза:

1) первая – легчайшая: ядро окостенения слегка «смазано» по окружности, структура его зернистая;

2) вторая – края ядер окостенения неровные, структура более зернистая, могут отмечаться слабо выраженная фрагментация или краевые разрастания, дефекты ядра окостенения;

3) третья – фрагментация и уплощения, которые ведут к необратимым деформациям головки и шейки бедра, нестабильности сустава;

4) четвертая – грубое поражение тазобедренного сустава – головки, шейки, зоны роста.

В отличие от болезни Пертеса (остеохондропатии головки бедренной

кости) для асептического некроза головки бедра, возникшего после лечения врожденного вывиха, не характерны стадийность течения, завершение процесса может произойти на любой из четырех стадий поражения.

Наиболее важными составляющими комплекса консервативного лечения пострепозиционного ишемического некроза головки бедренной кости являются ее центрация в вертлужной впадине, улучшение кровообращения в пораженной конечности, которые ускоряют репаративные процессы в головке бедра и позволяют избежать ее деформации.

Исходя из того, что оперативное лечение асептического некроза должно строиться на принципах: декомпрессии в тазобедренном суставе, центрации головки бедра в вертлужной впадине, улучшения кровообращения за счет создания дополнительных путей кровоснабжения, биостимуляции репаративной регенерации в головке бедренной кости, большинство ортопедов считает целесообразным выполнять межвертельную деторсионно-варизирующую остеотомию бедра или декомпрессирующую тендофасциотомию в области тазобедренного сустава.

СКОЛИОЗ

Сколиоз - искривление позвоночника во фронтальной плоскости с ротацией позвонков. Различают первичный и вторичный сколиоз. Причиной вторичного сколиоза являются различные заболевания.

Этиология и патогенез сколиоза. Все направления, по которым шло изучение этиологии сколиоза, были представлены еще в 17-19 веках. Прежде всего, это мышечная гипотеза, основанная на том, что сколиоз развивается в результате неравномерной тяги мышц туловища. Разность тяги объясняли слабостью мышц вследствие полиомиелита, спастической контрактуры, аномалии мышечной системы.

Близко к мышечной теории стоит неврогенная гипотеза. Она основывается на известных фактах развития сколиоза у больных, перенесших полиомиелит или болезнь Литтля.

Термин «идиопатический сколиоз» был введен А.А.Козловским, который считал, что аномальное строение нижних поясничных позвонков (дисплазия) является причиной развития поясничных искривлений. В дальнейшем диспластическими стали считать и грудные искривления.

При введении понятия «диспластический сколиоз» группа идиопатических сколиозов в значительной мере сократилась. Вместе с тем, несомненна связь диспластического сколиоза с врожденным, хотя по клиническим признакам это совершенно различные заболевания. Наличие таких аномалий, как люмбализация, сакрализация, односторонний спондилолиз и т.д. дает основание рассматривать сколиоз как диспластический. При наличии добавочных позвонков сколиоз считают врожденным.

Типы сколиозов: шейно-грудной, пояснично-грудной, поясничный, комбинированный (двойной).

Шейно-грудной (верхнегрудной) сколиоз - вершина первичной дуги искривления расположена на уровне 4-5 грудных позвонков.

Грудной сколиоз - вершина сколиоза располагается на уровне 8-9 грудных

позвонков. Связанная с искривлением позвоночника деформация грудной клетки вызывает тяжелые нарушения функций внешнего дыхания и сердечно-сосудистой системы.

Пояснично-грудной сколиоз имеет вершину искривления на уровне 10-12 грудных позвонков и нередко сопровождается болями. Этот тип сколиоза склонен к прогрессированию, при нем в значительной степени нарушаются функции дыхания и сердечно-сосудистой системы, грубо изменяется фигура больного.

Поясничный сколиоз - вершина искривления на уровне 1-2 поясничных позвонков.

Комбинированный сколиоз (S-образный сколиоз) – вершина грудного искривления на уровне 8-9 грудных позвонков, вершина поясничного – на уровне 1-2 поясничного.

Для нейрофиброматоза (болезнь Реклингхаузена) характерны короткая дуга искривления в грудном отделе позвоночника и длинная пологая дуга в поясничном отделе.

Врожденные сколиозы не образуют каких-либо определенных типов искривлений. При этих сколиозах все определяется характером и локализацией аномальных позвонков.

ПРОФИЛАКТИКА И ЛЕЧЕНИЕ.

Профилактика заключается в создании нормальных гигиенических условий быта и учебы, т.е. правильной организации рабочего места ребенка, чередовании занятий и отдыха в течение дня, полноценном и богатом витаминами питании, достаточном пребывании на свежем воздухе.

Ортопедическое лечение проводят с помощью гипсовых кроваток, корсетов и методами лечебной гимнастики, физиолечения.

Оперативное лечение: коррекция и фиксация деформации металлоконструкциями.

МЫШЕЧНАЯ КРИВОШЕЯ

Кривошея – деформация шеи (врожденная или приобретенная), характеризующаяся наклоном головы вбок и поворотом ее.

Мышечная кривошея зависит чаще от патологических изменений в мягких тканях, в первую очередь, от укорочения грудино-ключично-сосцевидной мышцы, реже от изменения других мышц позвоночника, суставов, нервов. Исходя из патогенеза страдания, различают миогенную, оссальную, неврогенную, дермодесмогенную и компенсаторную кривошею.

Врожденная мышечная кривошея по отношению к другим врожденным заболеваниям опорно-двигательной системы составляет от 5 до 12%, занимая по частоте третье место после врожденной косолапости и врожденного вывиха бедра. Встречается преимущественно у девочек и чаще бывает правосторонней.

Этиология и патогенез. Причины заболевания не совсем ясные. До настоящего времени существует множество теорий, объясняющих возникновение кривошеи. Наибольшее количество авторов считают, что врожденная мышечная кривошея развивается вследствие врожденного порока

развития грудино-ключично-сосцевидной мышцы. Травма, которая нередко наблюдается во время родов, особенно при ягодичном предлежании, только усугубляет деформацию. Гипоплазированная мышца перерастягивается, надрывается или разрывается во время тяжелых родов. В дальнейшем на месте разрыва мышцы формируется рубцовая ткань. Степень выраженности страдания находится в прямой зависимости от тяжести недоразвития мышечных волокон, степени травматизации и в последующем замещении мышечной ткани соединительной. По мере роста ребенка рубцово-измененная и врожденно недоразвитая мышца отстает в росте, возникают вторичные изменения лицевого скелета, свода черепа, надплечий, позвоночника.

Симптомы. Непосредственно после рождения редко имеются заметные изменения этой мышцы. В конце 2-й и 3-й недель у новорожденных на стороне поражения кивательная мышца утолщена и уплотнена. Веретенообразное утолщение обычно локализуется в средней части, реже - в верхней и нижней частях. Оно бывает различно выражено, от небольшого уплотнения до размера сливы. В легких случаях правильное представление дает сравнительная пальпация кивательных мышц с обеих сторон.

В дальнейшем утолщенная часть мышцы постепенно подвергается обратному развитию. При этом регресс утолщенной части мышцы происходит в двух вариантах. Чаще всего уплотнение постепенно исчезает, и клиническая картина кривошеи не возникает. У меньшей части больных по мере рассасывания утолщения выявляется перерождение всей или одной из ножек мышцы, постепенно превращающейся в короткий плотный соединительнотканый тяж. С этого времени становятся выраженными симптомы деформации. При осмотре спереди определяются асимметрия лица и черепа, наклон головы в сторону укороченной мышцы и поворот лица в противоположном направлении, натяжение одной или обеих измененных ножек укороченной мышцы и более высокое стояние надплечья на больной стороне. Отмечаются сужение глазной щели и сравнительное уменьшение уха на стороне кривошеи.

При осмотре сзади определяется искривление шейного отдела позвоночника выпуклостью в здоровую сторону. В области соответствующего надплечья имеется углубление кожных складок с явлениями опрелости.

Дифференциальная диагностика. Типичную врожденную мышечную кривошею приходится дифференцировать с рядом врожденных и приобретенных состояний, сходных с классической кривошеей: синдромом Клиппеля–Фейля, шейными ребрами, клиновидными полупозвонками или крыловидной шейей; болезнью Гризеля, спастической, дерматогенной и десмогенной формами кривошеи.

Болезнь Клиппеля–Фейля – деформация шейного и верхнегрудного отделов позвоночника вследствие порока развития шейного сегмента, характеризующаяся обширным синостозированием позвонков при незаращении дужек. Часто это заболевание сочетается с высоким стоянием лопатки. Сопутствующими симптомами при синдроме Клиппеля–Фейля являются нервные расстройства: параличи, парезы, нарушение чувствительности.

Диагноз ставят на основании анамнеза, клинических и рентгенологических данных.

Шейные ребра вызывают изменения конфигурации шеи только при значительной степени развития. В тяжелых случаях клиническими симптомами являются наличие припухлости в надключичной области и нервно-сосудистые расстройства в соответствующей верхней конечности. Диагноз ставится рентгенологически.

Своеобразной формой артрогенной кривошеи у детей является так называемая болезнь Гризеля, наблюдающаяся у девочек 6-7 лет. Болезнь возникает на почве воспаления периаденоидной ткани носоглотки и распространения процесса на околопозвоночные мышцы, прикрепляющиеся к черепу и первому шейному позвонку. Контрактура воспаленных мышц может привести к подвывиху атланта и наклонному положению головы. Рентгенологическое обследование через рот позволяет выявить подвывих атланта.

Спастическая кривошея является одним из видов гиперкинеза и характеризуется движениями, не подчиняющимися воле больного, или вынужденными положениями головы вследствие чередования клонических и тонических судорог шейных мышц. Такая кривошея возникает после энцефалита и со временем прогрессирует.

Дерматогенные формы кривошеи обусловлены обширными рубцами (после ожога, волчанки) и являются последствием шейных лимфаденитов или флегмон после перенесенных миозита, сыпного тифа, малярии, скарлатины, гуммозного сифилиса. Это происходит в результате вовлечения в воспалительный процесс кивательных мышц.

ЛЕЧЕНИЕ

1. Лечение врожденной мышечной кривошеи следует проводить с первых недель жизни ребенка, сразу же после ее диагностирования.

2. Раннее консервативное лечение заключается в правильной укладке головы ребенка, проведении корригирующей гимнастики, массажа, физиолечения.

3. Оперативное лечение показано с двухлетнего возраста. При показаниях к операции следует учитывать общее состояние ребенка, интеллектуальное развитие, возраст, степень поражения мышцы. Дети с тяжелыми расстройствами психики операции не подлежат (у 60% детей со спастическими параличами имеются расстройства психики).

Эпилепсия не является противопоказанием к операции.

4. Атетоидная форма спастического паралича требует преимущественно консервативного лечения.

5. После выполнения хирургического вмешательства на мышце (миотомия кивательной мышцы) накладывается торако-краниальная гипсовая повязка сроком на 1-1,5 месяца, после ее снятия проводится физиофункциональное лечение.

ВРОЖДЕННАЯ КОСОЛАПОСТЬ

Врожденная косолапость принадлежит к числу наиболее частых и тяжелых

пороков развития стопы у детей. Один случай врожденной косолапости встречается на 1000-2000 родов. У мальчиков данная патология встречается в 2-3 раза чаще, чем у девочек. Двусторонняя косолапость наблюдается чаще, чем односторонняя.

Этиология. Основными причинами возникновения врожденной косолапости считают: порок развития зародыша, повышение механического давления на наружную поверхность стопы плода, поражение центральной и периферической нервной системы плода.

Различают идиопатическую косолапость, развивающуюся в течение первых трех месяцев жизни плода, и вторичную косолапость, возникающую в более поздние сроки вследствие механических изменений в матке или неврогенных нарушений плода. К механическим факторам относят повышенное внутриматочное давление при недостаточном или чрезмерном количестве околоплодных вод, опухоли матки, укорочении пуповины, наличии амниотических перетяжек. Считают, что обусловленное или вынужденное положение плода и ограничение его подвижности могут вести к развитию косолапости.

Некоторые авторы объясняют деформацию стопы задержкой развития конечности на одной из ранних эмбриональных стадий, когда у зародыша стопы физиологически находятся в положении супинации, приведения и подошвенного сгибания. В пользу этого свидетельствует отставание в росте косолапой стопы, отмечаемое уже при рождении ребенка.

Сторонники нервно-мышечной теории видят причину порочной установки стопы в нарушении мышечного равновесия между пронаторами и супинаторами стопы на почве патологических изменений в центральной и периферической нервной системе. С другой стороны, развитие косолапости пытаются поставить в связь с запоздалым появлением ядер окостенения в костях предплюсны вследствие нарушения васкуляризации стопы на почве врожденной аномалии сосудов.

Наиболее трудно поддаются лечению идиопатическая и нейрогенная формы врожденной косолапости, легче вылечивается косолапость, развивающаяся вследствие механических факторов.

Сущность патологических изменений при врожденной косолапости заключается в укорочении мышц и сухожильно-связочного аппарата по заднему и внутреннему краям стопы. При этом нарушаются форма и взаимоотношение костей предплюсны, главным образом, в голеностопном, таранно-пяточном и Шопаровом суставах. Наибольшему укорочению подвергаются передняя и задняя большеберцовые, икроножная мышцы и длинный общий сгибатель пальцев. Дельтовидная и задняя связки голеностопного сустава также укорочены.

Значительным изменениям подвергается развитие костей предплюсны. В процессе роста ребенка таранная кость становится укороченной, шейка ее деформируется во внутреннюю сторону, крутизна блока таранной кости значительно меньше, чем в норме. Пяточная кость недоразвита, медиальный отросток ее атрофирован, а латеральный, наоборот, увеличен, вследствие чего

пронация становится невозможной. Ладьевидная кость смещена в медиальную сторону по отношению к головке таранной кости; форма ее клиновидная. Отмечается недоразвитие ладьевидной и клиновидной костей по сравнению с кубовидной костью. Наружная лодыжка обычно увеличена в размерах и препятствует исправлению деформации. Отклонения от нормального анатомического строения и развития стопы проявляются и в запоздалом появлении ядер окостенения ладьевидной и клиновидной костей.

Патологические процессы при врожденной косолапости принимают характер взаимосвязи и взаимообусловленности. Неправильная форма и взаиморасположение костей стопы усугубляют развитие деформации костей и мягких тканей стопы.

Диагностика врожденной косолапости не представляет трудностей. Кроме эквинуса, супинации и приведения переднего отдела стопы нередко наблюдается на уровне Шопарова сустава инфлексия (перегиб стопы в подошвенную сторону). У детей старшего возраста вследствие атрофии мышц голень приобретает вид «спичечных палочек». У больных с нелеченной косолапостью при ходьбе на наружной тыльной поверхности развивается омозолелость кожи - натоптыши. Походка больных с врожденной косолапостью некрасивая, подпрыгивающая, шаги маленькие. В положении стоя больной старается ротировать ноги кнаружи для обеспечения большей площади опоры. Неправильная нагрузка стопы, дегенеративные изменения хряща способствуют развитию деформирующего артроза и появлению болей, быстрой усталости в ногах. Следует помнить о том, что при косолапости нередко отмечается избыточная ротация дистального отдела голени или ее недостаточность (гораздо реже), что легко определяется сравнением осей вращения (сгибание-разгибание) в коленном и голеностопном суставах. Недоучет этой дополнительной патологии как при консервативном, так и при оперативном лечении косолапости, нередко приводит к рецидиву деформации.

ЛЕЧЕНИЕ

Лечение врожденной косолапости следует начинать с первых дней жизни ребенка. Только раннее и систематическое лечение может обеспечить успех, так как в раннем возрасте ткани ребенка обладают достаточной пластичностью и легче поддаются растяжению. Лечение заключается в проведении редрессирующих манипуляций, направленных на растяжение укороченных мягких тканей по медиальной и задней поверхностям стопы и постепенном устранении компонентов деформации. После таких редрессаций стопа фиксируется в исправленном положении мягким бинтом. Редрессацию следует проводить до 10 раз в день в зависимости от тяжести деформации стопы. В связи с этим данной манипуляции обычно обучают мать. У детей старше 4-5 месяцев после редрессации стопа фиксируется гипсовой повязкой в течение 10-14 дней. В случаях, поддающихся консервативному исправлению деформации, лечение редрессациями с последующим наложением гипсовых повязок продолжается до 1 года. Детям после исправления косолапости назначают ортопедическую обувь и шины, удерживающие стопы в положении коррекции.

Когда не удается исправить косолапость или отдельные ее компоненты

консервативным путем, выполняется операция. Следует подчеркнуть, что с хирургическим лечением не следует затягивать, ибо нагрузка на деформированную стопу приводит к неправильному развитию ее костного скелета.

У маленьких детей при косолапости широкое распространение получили операции на сухожильно-связочном аппарате, сущность которых заключается в удлинении сухожилий и связок по внутреннему и заднему краям стопы. У детей старшего возраста для исправления деформации стопы применяют операции на костях. После операции в течение нескольких месяцев конечность фиксируют гипсовой повязкой, затем назначают функциональное лечение и ортопедическую обувь. Длительность ношения ортопедической обуви строго индивидуальна и зависит от клинических и рентгенологических данных.

Перечень руководств и пособий, подлежащих изучению перед занятием.

Литература для студентов:

Обязательная:

- Юмашев Г.С. Травматология и ортопедия, 1990.
- Котельников Г.П., Миронов С.П., Мирошниченко В.Ф. Травматология и ортопедия, 2009. Учебник

Дополнительная:

- Краснов А.Ф. с соавт. Травматология. Учебник для пред- и постдипломной подготовки, 1995.
- Краснов А.Ф. с соавт. Ортопедия. Учебник для пред- и постдипломной подготовки, 1998.
- [www:sgmu.ru](http://www.sgmru.ru)

**Саратовский государственный медицинский университет
Кафедра травматологии и ортопедии**

Зав. кафедрой, д.м.н., профессор

ИСТОРИЯ БОЛЕЗНИ

Ф.И.О. больного _____ возраст _____
Дата и год рождения _____ адрес _____
Дата и время поступления в клинику _____
Каким учреждением направлен _____
Направительный диагноз _____
Диагноз клинический (окончательный) _____
а) основной _____
б) сопутствующий _____
осложнения _____

Куратор _____
Группа, курс _____
Преподаватель _____
Дата курации _____
Оценка _____

Паспортные данные

Ф.И.О. больного _____ возраст _____
Дата и год рождения _____ адрес _____
Дата и время поступления в клинику _____
Каким учреждением направлен _____
Направительный диагноз _____
Диагноз клинический (окончательный) _____
а) основной _____
б) сопутствующий _____
в) осложнения _____

Анамнез

Анамнез заболевания

Жалобы при поступлении.

Жалобы на момент курации.

Сведения о развитии настоящего заболевания (механизм и обстоятельства травмы).

Развитие заболевания (появление деформации) нужно изложить последовательно от момента появления начальных признаков болезни до первого дня курации. Дается полная картина его течения с подробным описанием в хронологическом порядке (со слов пациента, и имеющейся медицинской документации – справки, амбулаторная карта и др.):

- начала заболевания (деформации), времени и причины (по мнению пациента и др. источников информации) возникновения;
- последовательности появления жалоб и их динамики;
- продолжительности обострений (отсутствие) их связи со временем года (сезонность) и указаниями причин, их вызвавших;
- наличие и продолжительность ремиссий;
- прогрессирующее ухудшение состояния (увеличение деформации);
- методы лечения и их эффективность.

При однотипности клинических проявлений различных обострений хронического заболевания достаточно подробно описать одно из них, а в последующем лишь отмечать новые симптомы, особенности каждого обострения. При постепенном прогрессирующем течении заболевания (деформации) необходимо отметить момент нарушения функции конечности, сегмента конечности, сустава и др.

Изложение анамнеза заболевания завершается подробным описанием ухудшения состояния (обратить особое внимание), явившегося причиной госпитализации. Связь ухудшения состояния с физическими нагрузками, активным ростом и др. Далее отражается динамика заболевания за время пребывания больного в стационаре до дня курации.

При травме анамнез собирается с учетом механизма и обстоятельств травмы (со слов больного и имеющихся документов) и излагается в истории болезни по часам и дням. Указывается последовательность и динамика каждой жалобы. Выясняется характер диагностических и лечебных мероприятий, проводившихся больному, их результаты, эффективность (справка врача «скорой помощи», травмпункта, поликлиники). При выяснении обстоятельств травмы следует учитывать особенности восприятия пациентом ситуации (нередко больной в силу разных причин скрывает обстоятельства), что затрудняет выяснить механизм повреждения, а соответственно, и обеспечить полноту и объективность диагноза. В этом случае необходимо особое внимание обратить на тщательность клинического обследования с обязательным использованием инструментальных методов диагностики.

Анамнез жизни

Перенесенные заболевания.

Когда и какие заболевания (операции) перенес, как протекали заболевания (послеоперационный период), осложнения. Проводимое лечение (консервативное и оперативное).

Аллергический анамнез.

Какие отмечались аллергические реакции, на какие продукты питания или лекарственные средства.

Жилищно-бытовые условия.

Профессия, условия жизни, жилая площадь, ее характеристика, экономическая обеспеченность, взаимоотношения в семье и т.д.; состояние здоровья ближайших родственников; профессиональные вредности и вредные привычки

Настоящее состояние больного (на день курации).

Общее состояние больного. Масса, рост, окружность головы, грудной клетки

Гармоничность развития.

Кожные покровы (цвет, пигментация, высыпания и их характер, кровоизлияния, петехии, опрелости, себорея, пиодермия, экзема, потливость и др.).

Слизистые (цвет, кровоизлияние, налеты, высыпания).

Подкожная клетчатка (истончение, избыточное отложение жира)

Отеки (локализация, выраженность, усиливаются к вечеру, утром и т.д.)

Лимфатические узлы (число, пальпация: увеличение, консистенция, подвижность)

Органы дыхания: голос (афония, осиплость, гнусавый и др.); слизистая зева: (бледны, гиперемированы, налеты, пленки и др.); небные миндалины

(форма, цвет, наличие пленок, лакуны гнойные и др.); форма грудной клетки (рахитическая, асимметричная, воронковидная, бочкообразная, деформированная, пороки развития и др.); дыхание (сопящее, хрипящее, свистящее, клокочущее, стонущее и др.); число дыхательных движений в минуту, характер дыхания (учащенное, ритмичное, поверхностное, патологическое и др.); участие вспомогательной мускулатуры в акте дыхания, участие крыльев носа, одышка; аускультация легких (дыхание жесткое, ослабленное, бронхиальное дыхание; хрипы, шум трения плевры и т.д.)

Органы кровообращения: пульс (частота, ритм, наполнение, напряжение и др.) артериальное давление в мм. рт. ст.; осмотр сердечной области (сердечный толчок виден на глаз или нет и др.); границы сердца; аускультация сердца

Органы пищеварения и брюшной полости: слизистые полости рта (цвет, высыпания, язвы и др.); язык (налеты, обложенность, и др.); зубы (верхние, нижние, их число); пальпация живота: поверхностная и глубокая; печень (размеры, консистенция, болезненность, состояние края); селезенка (размеры, консистенция, болезненность, состояние края); кишечник (аускультация живота и характеристика кишечных шумов).

Мочеполовая система (мочеиспускание: частота, болезненность, симптом Пастернацкого, развитие наружных половых органов)

Нервная система (состояние психики, эмоции, вегетативные реакции и др.); менингеальные симптомы и патологические рефлекссы.

Органы чувств (острота зрения, слуха, обоняние, вкусовые ощущения и др.)

Ортопедическая характеристика

Визуальное исследование проводится с целью оценки:

- общего состояния больного, веса, роста, индекс массы тела, пропорциональности телосложения, установки головы, треугольников талии, отклонения грудной клетки по отношению к тазу, расположения передне-верхних остей подвздошных костей таза, расположения надплечий и лопаток, ограничения подвижности позвоночника при наклонах вперед, назад, вправо, влево, трофических нарушений в дистальных отделах нижних конечностей (окраска кожных покровов, характер облысения, состояние ногтевых пластинок, характер пастозности, отечности, пигментации и индурации, выраженность основных венозных стволов), походки, пользование дополнительной опорой;
- положения конечности, амплитуды движений в суставах верхних и нижних конечностей (сгибание, разгибание, отведение, приведение, внутренняя и наружная ротация), укорочение конечности, атрофию мышц, положение таза (перекос таза в сагиттальной плоскости), состояние физиологических искривлений позвоночника, пульсации на артериях (стоп, подколенных и бедренных).

Осмотр должен носить характер сравнения симметричных участков тела с учетом возраста пациента и пола. При этом производят сначала общий осмотр, исследуют область повреждения или деформации, затем остальных сегментов конечности. Данные осмотра дополняются и конкретизируются при пальпации, надавливании и перкуссии. Таким образом, выявляется местная

болезненность, состояние кожных покровов, грубые расстройства чувствительности, мышечный тонус и т.д.

При осмотре определяют положение тела, его позу и положение поврежденной конечности. Различают три основных положения тела: активное, пассивное и вынужденное. В травматологической практике пассивное положение конечности может отмечаться, например, при переломах шейки бедра, когда поврежденная конечность пассивно ротирована кнаружи; при параличе малоберцового нерва - пассивное эквинусное положение стопы. Вынужденное положение может касаться всего тела или какого-либо отдельного сегмента. Оно может быть вызвано, например, болевым синдромом, нарушением мышечного равновесия вследствие ампутации и т.д.

Ощупывание является дополнением к зрительным впечатлениям, полученным при осмотре. При ощупывании обращается внимание на изменение кожной температуры, местную болезненность, состояние кожных покровов и подлежащих тканей, послеоперационных рубцов. Наиболее информативным является определение функциональных возможностей опорно-двигательной системы, которые характеризуются объемом движений в суставах, состоянием сухожильно-мышечного аппарата, компенсаторно-приспособительными реакциями.

Клиническое обследование завершается антропометрическими исследованиями конечностей.

Основные размеры сегментов верхней конечности

Размер	Как измеряется	справа, см	Слева, см
Относительная длина конечности	От акромиального конца лопатки до III пальца кисти		
Анатомическая длина конечности	Сумма длины всех сегментов		
Длина плеча	От большого бугорка плечевой кости до наружного надмыщелка плеча		
Длина предплечья	От локтевого отростка до шиловидного отростка локтевой кости		
Длина кисти	От середины расстояния между шиловидными отростками лучевой и локтевой кости до дистального конца ногтевой фаланги III пальца кисти		
Окружность плеча	На расстоянии 15 см от акромиального конца ключицы		
Окружность локтевого сустава	На уровне верхушки локтевого отростка		
Окружность запястья	Дистальнее шиловидных		

	отростков		
--	-----------	--	--

Амплитуда движений в суставах верхней конечности

Сустав	Ротация				Сгибание		Разгибание		Отведение		Приведение	
	кнаружи		кнутри		прав.	лев.	прав.	лев.	прав.	лев.	прав.	лев.
	прав.	лев.	прав.	лев.								
Плечевой												
Локтевой												
Лучезапястный												
Пястно-фаланговый												
Угол отведения большого пальца												

Нижние конечности. Ось нижней конечности (проходит через верхнюю ось подвздошной кости, внутренний край надколенника и большой палец стопы). При согнутом под углом 135° бедре, большой вертел располагается на линии Розера-Нелатона, которая соединяет передне-верхнюю ось подвздошной кости с наиболее выдающейся частью седалищного бугра. Эта линия при продолжении (проекции) на переднюю брюшную стенку пересекает переднюю срединную линию на середине расстояния между верхушкой мечевидного отростка и пупком (линия Шумахера). Если через большой вертел провести краниально горизонтальную линию и опустить на нее перпендикуляр из передне-верхней ости подвздошной кости, а также соединить между собой передне-верхнюю ось и большой вертел, то образуется равнобедренный треугольник Бреганта.

Стопы (ось заднего отдела стопы проходит в норме через середину ахиллова сухожилия в центр бугра пяточной кости). Видимые деформации, изменения на коже подошвенной поверхности.

Размеры стопы: длина (от верхушки пяточного бугра до дистального конца большого пальца) справа и слева. Наибольшая ширина (на уровне первого и пятого плюсне-фаланговых сочленений) справа и слева. Наименьшая ширина (на уровне лодыжек). Высота продольного свода стопы (от бугристости ладьевидной кости до пола). Индекс Фридлянда (высота/длина x100).

Размеры сегментов нижней конечности

Размер	Как измеряется	Слева, см	Справа, см
Относительная длина	От передне-верхней ости подвздошной кости до верхушки внутренней лодыжки		
Функциональная длина	От пупка до верхушки внутренней лодыжки		
Анатомическая длина	Сумма сегментов конечности		
Бедро	От верхушки большого вертела до суставной щели коленного сустава (нижнего края надколенника)		
Голени	От суставной щели коленного сустава (нижнего края надколенника), до верхушки внутренней лодыжки		
Окружность бедра	В средней трети		
Окружность голени	В средней трети		

Амплитуда движений в суставах нижней конечности

Сустав	Ротация				Сгибание		Разгибание		Отведение		Приведение	
	кнаружи		кнутри		прав.	лев.	прав.	лев.	прав.	лев.	прав.	лев.
	прав.	лев.	прав.	лев.								
Тазобедренный												
Коленный												
Голеностопный												

При ортопедическом заболевании или деформации подробная клиническая характеристика последних указана в описании соответствующей анатомической области ортопедического статуса. При деформации позвоночника (сколиотическая болезнь) подробно характеризуется осанка, видимые деформации в двух плоскостях, функциональные показатели, т.е. все те характеристики, которые приведены в общих принципах обследования

ортопедических больных в начале методической разработки. Аналогичным образом характеризуется патология крупных суставов, стоп и т.д. При обследовании оценивается статико-динамическая функция и возможность осуществления основных операций жизнедеятельности.

При травмах опорно-двигательного аппарата клиническая картина области повреждения указывается при характеристике ортопедического статуса с учетом общих принципов обследования больных, приведенного в начале методической разработки. При этом подробно характеризуются местные признаки повреждения (кровоподтеки, ссадины, деформации, патологическая подвижность, анатомическая или функциональное укорочение и т.д.). При способности пациента к самостоятельному передвижению или только вставанию с постели оценивается ортопедический статус в том же объеме, как и у больных с последствиями травм и ортопедическими заболеваниями. Ортопедическая характеристика заканчивается оценкой статико-динамической функции и возможностью осуществления основных операций жизнедеятельности.

Данные клинического обследования обязательно дополняются рентгенографическим исследованием. Для уточнения диагноза заболевания (повреждения) и осложнений используются современные методы инструментальных и лабораторных исследований: КТ, МРТ, метод компьютерной оптической топографии, электронейромиография, обследование по программе «Диа-след сканер» и др. Лабораторные методы исследования при травмах и ортопедических заболеваниях существенно не влияют на диагностику, но при некоторых заболеваниях (эндокринные, экзогенные интоксикации, авитаминозы и др.) становятся весьма информативными. Лабораторные методы исследования помогают своевременно диагностировать осложнения (в т.ч. инфекционные) после травм и оперативных вмешательств и в целом контролировать течение заболевания и посттравматического периода.

Предварительный диагноз

В данном разделе приводится лишь формулировка предварительного диагноза, выставленного на основании результатов классических методов обследования больного: расспроса, осмотра, пальпации, перкуссии, аускультации и специальных клинических приемов оценки ортопедического статуса. Предварительный диагноз формулируется в соответствии с общепринятой классификацией ортопедических заболеваний и травм применительно к данной нозологии. В качестве *основного заболевания* указывается то, которое послужило причиной госпитализации или обуславливает тяжесть состояния больного.

Фоновым является заболевание, которое не будучи основным, имеет важное значение в его патогенезе или обуславливает особую тяжесть течения основного заболевания (травмы), играет роль в возникновении и неблагоприятном течении осложнений.

Осложнения болезни (травмы) – это проявления структурно-функциональных изменений, патогенетически обусловленные основным заболеванием. Осложнения существенно утяжеляют клиническую картину,

повышают вероятность инвалидизации, могут явиться непосредственной причиной и более тяжелых последствий. Диагностические или лечебные воздействия (например, пункционная биопсия) формулируются в структуре основного заболевания после изложения всех элементов диагноза (активность, течение, поражения органов и т.п.) с указанием даты этого воздействия.

Сопутствующими считаются такие заболевания, которые не связаны по этиологии и патогенезу непосредственно с основным, не оказывают на его развитие и течение особого влияния, в настоящее время не находятся в стадии обострения.

Правильное представление о пациенте на этапе предварительной диагностики поможет студенту осознанно подойти к составлению плана дополнительного обследования.

План обследования пациента.

План обследования составляют, исходя из предварительного диагноза, для объективного подтверждения или исключения поставленного диагноза с помощью дополнительных клинико-функциональных, инструментальных, клинико-морфологических, лабораторных методов. Дополнительные методы исследования также позволяют выявить осложнения основного патологического процесса и сопутствующих заболеваний. При необходимости назначают консультации специалистов. Необходимо учитывать противопоказания у больного к проведению определенных исследований (непереносимость препаратов, тяжесть состояния и т.п.). Указывается цель каждого исследования.

Данные дополнительных методов исследования.

Излагаются результаты основных методов обследования, проведенного во время нахождения больного в стационаре до дня курации. По каждому из них дается краткое заключение о характере выявленных изменений и соответствии норме. Например, по общему анализу крови можно судить о воспалительном процессе, анемии и т.п. Наиболее важными из дополнительных методов при диагностике ортопедических заболеваний и травмах является рентгенологический и его компьютерные производные (КТ, МРТ). При интерпретации рентгенограмм необходимо обратить внимание на правильность укладки при выполнении исследования. В случае необходимости выполняются рентгенограммы симметричных анатомических областей.

Дифференциальный диагноз основного заболевания (повреждения).

При травматических повреждениях костей и суставов дифференциальная диагностика проводится с целью исключения патологических изменений, которые привели к повреждению (незавершенный остеогенез, эндокринные изменения, опухоли костей и др.)

При ортопедических заболеваниях и деформациях дифференциальная диагностика проводится с синдромосхожими заболеваниями внутри класса ортопедической патологии.

Окончательный диагноз.

Необходимо сформулировать окончательный диагноз с учетом результатов дополнительного обследования.

План лечения.

Необходимо обосновать основные направления лечения (консервативное, оперативное). Рассматриваются различные варианты консервативного (функциональный, иммобилизационный, комбинированный) и оперативного лечения. Указывается метод лечения и его содержание применительно к обследуемому. Обосновать показания и преимущества выбранного метода лечения.

Данные наблюдения за больным.

Дневник наблюдения оформляется в течение 2-3 дней после курации больного.

Эпикриз.

В эпикризе делаются выводы из полученной информации, обосновываются все диагностические положения и лечебные мероприятия.

Вначале повторяются инициалы, возраст и срок пребывания пациента в стационаре. Последовательно обосновывается каждое положение диагноза, опираясь на достоверные и информативные данные субъективной и объективной информации. При обосновании нозологической формы используются существующие диагностические критерии. При обосновании основного заболевания может возникнуть необходимость обсуждения не только нозологической формы, но и других элементов диагноза (степени активности и характера патологического процесса, варианта течения у данного пациента и т.п.). Например, обоснования требует не только наличие у пациента сколиотической болезни, но и ее формы, тяжести течения. Наличие посттравматического асептического некроза головки бедренной кости или деформирующего артроза требует обоснования его генеза и стадии, характеристика изменений всей конечности. При системном заболевании соединительной ткани требуется обосновать наличие того или иного варианта течения, степени активности, охарактеризовать органы, вовлеченные в патологический процесс. Чтобы знать или уметь сформулировать диагностические критерии, обязательным условием является хорошее теоретическое представление о данной нозологии, т.е. чтение обязательной и дополнительной литературы. Перечень таковой приведен в учебно-методических рекомендациях, изданных на кафедре и предназначенных для самостоятельной подготовки студентов к занятиям. Для сопоставления диагностических критериев с проявлениями у конкретного пациента необходимо мысленно вернуться к основным разделам истории болезни, сформулировав для себя выводы по каждому из них: оценить этапы развития заболевания, в особенности последнее ухудшение, охарактеризовать патологию опорно-двигательной системы по характеру жалоб, объективных данных и результатов дополнительных исследований.

При отсутствии диагностических критериев, невозможности обоснования

основного заболевания необходимо провести дифференциальную диагностику (при этом указываются нозологические формы для дифференциальной диагностики, приводятся общие и отличительные симптомы их проявления, имеющиеся у пациента). При наличии полной информации, позволяющей установить диагноз, дифференциальная диагностика не проводится.

Обосновываются не только основное заболевание и его осложнения, но и сопутствующее, фоновое заболевание, то есть эпикриз должен содержать обоснование диагноза в целом.

Далее необходимо отметить отличия клинической картины заболевания у данного больного от классической картины и попытаться объяснить это, то есть вскрыть если это возможно, индивидуальные патогенетические механизмы развития посттравматического периода или ортопедического заболевания и особенности течения.

После обоснования диагноза необходимо оценить эффективность проводимого лечения. В эпикризе указывают цель и примерный срок дальнейшего пребывания больного в стационаре. Решается вопрос о прогнозе для жизни, а также возможности полного выздоровления.

При выписке должны быть даны конкретные рекомендации по амбулаторному лечению (препарат, его доза, кратность приема), характеру диспансерного наблюдения, использованию ортопедических изделий.

При стойкой утрате функции конечности, выраженной деформации позвоночника и др. необходимо указать, какая группа инвалидности может быть рекомендована больному.

Подпись куратора _____

Замечания преподавателя _____

Оценка _____ Подпись _____ Дата _____

Содержание

Обследование больных с ортопедо-травматологической патологией. Методика оформления учебной истории болезни....	3
Методы лечения переломов и вывихов костей и нарушений консолидации переломов	25
Повреждения верхней конечности.....	57
Повреждения нижней конечности.....	100
Повреждения позвоночника и таза.....	129
Дегенеративно-дистрофические заболевания костей и суставов. Деформации стоп.....	151
Врожденные заболевания опорно-двигательной системы.....	195
Приложение №1. История болезни.....	211